H xxvii
19/5

NOUVEAUX

MODES ET PROCÉDÉS

POUR

L'AMPUTATION DES MEMBRES,

MÉMOIRES PRÉSENTÉS A L'ACADÉMIE ROYALE DE MÉDECINE DE BELGIQUE,

LES 31 JANVIER 1842 ET 23 MARS 1843;

PAR

LE Dr F.-J.-D. SOUPART,

MEMBRE CORRESPONDANT DE LA COMPAGNIE,

PROFESSEUR DE MÉDECINE OPÉRATOIRE ET D'ANATOMIE CHIRURGICALE

A L'UNIVERSITÉ DE GAND.

AVEC QUINZE PLANCHES CONTENANT QUATRE-VINGT-QUATRE FIGURES GRAVÉES.

On ne prévoit qu'avec des principes et jamais avec des faits.

(Trousseau et Pidoux, *Traité de Thérapeutique et de Matière Médicale*).

BRUXELLES,

CHEZ J.-B. TIRCHER, LIBRAIRE, RUE DE L'ÉTUVE, 20.

PARIS,

CHEZ J.-B. BAILLIÈRE,

rue de l'École de Médecine, 17.

LONDRES,

CHEZ H. BAILLIÈRE,

219, Regent street.

GAND, CHEZ H. HOSTE, RUE AUX MARJOLAINES.

1847

WELLCOME
HISTORICAL
MEDICAL
LIBRARY

Ainsi, le mode n'est autre chose qu'une forme particulière ou une modification spéciale de la méthode.

Quant au mot procédé, qui vient du mot latin *procedere,* marcher, il ne peut que représenter la marche de l'opération : c'est la méthode ou le mode en action, si l'on peut s'exprimer ainsi; c'est enfin la description du manuel opératoire dans tous ses détails et appliqué à une région donnée. Il peut être considéré comme l'individu relativement à l'espèce.

Pour résumer la valeur de chacun de ces trois mots dans une même définition, on peut dire que le *procédé* est l'application de la *méthode,* d'après certaines règles, certaines données, qui en constituent le *mode* (1).

D'après ce qui précède, l'épithète ovalaire ne peut, dans l'espèce qui nous occupe, venir qu'en seconde ligne et ne s'appliquer qu'au *mode.* En effet, il est des procédés, qui, bien que n'étant pas ovalaires, ont avec ceux qui se rapportent à cette forme, des caractères communs, tels que l'exécution générale, l'obliquité de la solution de continuité, la présence d'un ou de plusieurs

(1) Puisqu'il s'agit de précision sur l'emploi des termes scientifiques, nous sommes obligé de relever une erreur qui nous paraît avoir été commise par M. Roux, relativement au mot *mode.* Ce célèbre chirurgien a désigné sous le titre général de *modes opératoires simples* la diérèse, la synthèse, la compression, la dilatation, etc., qui constituent évidemment des catégories ou des classes susceptibles de divisions qui, elles-mêmes, peuvent prendre les titres d'ordres, de genres, dont le but peut être atteint de différentes manières ou par différentes méthodes opératoires; et, comme le mode, ainsi que nous l'avons dit, ne doit s'entendre que d'une certaine manière de pratiquer une opération donnée, ce mot ne peut nullement être employé pour désigner une opération en général.

Pour mieux nous faire comprendre, disons que les opérations les plus simples comprennent toujours dans l'exécution, des nuances auxquelles les mots méthode, mode et procédé sont applicables. *L'incision,* par exemple, toute simple qu'elle est, est pourtant une MÉTHODE DE DIVISION, comme *la ponction, l'arrachement* et *la déchirure* en constituent d'autres. Eh bien, cette méthode de diviser les tissus peut se faire des parties superficielles aux parties profondes (de dehors en dedans), et des parties profondes aux parties superficielles (de dedans en dehors), ce qui, pour nous, forme deux *modes* différents. Elle peut ensuite se faire avec le bistouri, les ciseaux, avec ou sans conducteur, ce qui constitue autant de *procédés* divers.

D'après ces considérations, on conçoit que la dénomination de *mode opératoire,* dans le sens que M. Roux lui a donné, est vicieuse, et qu'en réunissant sous le titre de *modes opératoires simples,* la diérèse, la synthèse, etc., cet auteur a fait en quelque sorte un contre-sens ou, au moins, une fausse application de mots, puisque ces prétendus modes simples se pratiquent de différentes manières, parmi lesquelles doivent se ranger plusieurs modes qui eux-mêmes comptent des procédés variés. C'est opérations simples qu'il fallait dire.

Ces réflexions suffisent, pensons-nous, pour faire apprécier la valeur qui nous paraît devoir être accordée à l'expression de *mode opératoire.*

lambeaux, et la disposition d'une plaie propre à produire la réunion immédiate et la cicatrisation linéaire. Or, ces trois derniers caractères sont précisément les caractères fondamentaux de la méthode oblique ou méthode mixte. Il s'ensuit que si tous les procédés obliques ou mixtes peuvent se rapporter à différents groupes d'après leur forme, ces groupes ne peuvent porter que le titre de *modes*. C'est ainsi qu'à côté du *mode ovalaire*, nous avons dû établir les modes *elliptique, losangique,* en T et en Y, qui comptent chacun un plus ou moins grand nombre de procédés.

Dans le second Mémoire que nous avons adressé à l'Académie, le 23 mars 1843, nous ne faisions l'application du mode elliptique qu'aux articulations ginglymoidales. Depuis lors et peu de temps après, nous avons étendu ce mode opératoire à presque toutes, si pas à toutes les amputations dans la contiguïté et dans la continuité des os. C'est ce que nous avons eu l'honneur de démontrer en août 1844, à la commission chargée de faire un rapport sur nos Mémoires.

Au moyen des différents modes que nous venons de citer, nous croyons avoir rendu aussi complète que possible, la solution du problème posé plus haut.

Historique et appréciation. Malgré les noms nouveaux que nous donnons aux modes ci-dessus mentionnés, leur apparition dans la science est-elle réellement nouvelle?

Le *mode ovalaire* n'a de nouveau que sa dénomination qui, selon nous, doit remplacer celle de *méthode ovalaire.*

Le *mode en T* compte plusieurs procédés connus : ceux de Larrey pour les désarticulations de la cuisse et du bras; celui de M. Lenoir pour l'amputation sus-malléolaire de la jambe : nous n'avons fait que généraliser ce mode et lui donner un nom. Il peut s'appliquer partout où la méthode circulaire est applicable, et remplacer celle-ci dans les régions où la conicité du membre gêne la dissection et rend la rétraction de la peau difficile ou impossible (1).

(1) Quelque temps avant que nous n'ayions généralisé ce mode d'amputation pour la continuité comme pour la contiguïté des os, M. Lacauchie, chirurgien militaire français, l'avait déjà étendu à la plupart des articulations des membres, sans que nous en eussions eu connaissance, sous le titre de :

Pour les trois autres modes, la nouveauté porte à la fois sur leur dénomination, sur leur généralisation, et nous pourrions dire sur leur création.

Avant de parler d'une manière aussi positive quant au dernier point, il est nécessaire d'éclairer le jugement de ceux qui, sur des analogies apparentes ou réelles, croiraient trouver dans certains procédés connus, de l'identité avec quelques-uns des nôtres, ainsi que cela est arrivé à des chirurgiens distingués qui ont bientôt après reconnu leur erreur.

En envisageant séparément plusieurs de nos procédés, on peut, de prime abord, leur trouver quelqu'analogie avec d'autres, tantôt dans l'exécution, tantôt dans la forme des incisions, et tantôt dans le résultat. Mais, outre qu'il n'y a jamais identité sous ces trois points de vue, on doit voir bientôt, en y faisant attention, qu'il n'y a pas même identité pour aucun d'eux pris en particulier; que, de plus, la simple analogie ne porte souvent que sur un d'entre eux, et enfin, que le plus souvent cette analogie n'est qu'apparente et n'existe pas au fond. C'est ce qui a lieu pour plusieurs procédés à lambeau qui, bien que différents des nôtres par le manuel opératoire, par la forme des incisions et par le résultat, peuvent avoir de commun avec eux, la position du lambeau; mais alors, indépendamment des autres différences que nous venons de mentionner, les lambeaux eux-mêmes diffèrent encore par leur forme et par leur composition. Ce n'est donc pas là qu'il faut chercher des ressemblances.

De tous les procédés d'amputation qui étaient connus à l'époque de nos recherches, il n'en est que deux qui présentent réellement des analogies plus ou moins fondées avec deux des nôtres. Ce sont celui de M. Baudens pour la désarticulation de la jambe, et celui de M. Sédillot pour la désarticulation médio-tarsienne. Le premier, comme nous l'avons déjà dit, nous a donné l'idée du lambeau cutané; mais il n'a pu et ne pouvait servir de type

nouvelle méthode d'amputation dans la contiguïté des membres. Voir lettre à M. Bégin dans les Annales de la chirurgie Franç. et Étrang., tom. II, pag. 44. — De son côté, M. Lisfranc dit qu'il a dû avoir recours à ce mode opératoire dans un cas d'amputation de la jambe pratiquée chez un maçon, et il ajoute qu'il a fait publier, depuis longtemps dans les journaux de la science, ses idées à cet égard. (Précis de Médec. opératoire, tom. I, pag. 716, année 1845.)

pour l'établissement du mode elliptique, parce qu'il est impossible de le généraliser (1).

Eh bien, ce procédé, qui présente une grande ressemblance de résultat avec celui des nôtres qui lui correspond par la position du lambeau, en diffère cependant encore sous les trois points de vue indiqués.

En effet, M. Baudens divise les téguments par une incision triangulaire, tandis que nous les divisons par deux incisions semi-lunaires ou semi-elliptiques. Il ne les coupe en arrière qu'en terminant l'opération; nous, au contraire, nous les incisons préalablement de dehors en dedans sur tout le pourtour du membre; nous agissons ainsi pour deux motifs, savoir : afin d'avoir une plaie à bords tégumentaires taillés régulièrement et dépassant le reste des chairs, et afin de pouvoir désarticuler avec facilité. D'après notre manière de faire, nous avons une plaie à extrémités symétriquement arrondies, tandis qu'il ne peut pas en être ainsi par l'incision triangulaire de M. Baudens. Ces différences peuvent paraître de peu d'importance en elles-mêmes, mais en y regardant de plus près, on voit que, loin de provenir d'un caprice de notre part, elles découlent des principes qui forment la base du mode elliptique, et sans l'observation desquels son application générale serait impossible.

Le procédé cité de M. Sédillot renferme à la fois des traits du mode elliptique et du mode losangique, sans avoir les caractères de l'un ni de l'autre; il nous a beaucoup aidé, nous nous plaisons à le dire, dans l'établissement de ce dernier. On verra en quoi notre procédé correspondant diffère du sien.

Pour parvenir à notre but, nous avions donc dans ces procédés isolés, quelques précédents qui pouvaient nous servir; mais on peut dire avec M. Scoutetten (2), qu'il y avait loin de là à l'établissement d'une méthode ou d'un mode général.

(1) M. Baudens n'est parvenu à l'appliquer d'une manière satisfaisante dans d'autres régions qu'au coude-pied, pour la désarticulation tibio-tarsienne. Quant au procédé qu'il a conseillé pour la désarticulation huméro-cubitale, il est défectueux par l'extrême surcroît de peau qu'il laisse en avant et en arrière.

(2) La méthode ovalaire, etc., pag. 4.

Cela est d'autant plus vrai ici que nous n'avons pu trouver dans aucun procédé en particulier, ni dans l'ensemble des procédés connus, les matériaux nécessaires à l'établissement et à la généralisation des modes elliptique, losangique et en Y. Nous avons donc dû chercher ailleurs les moyens d'y arriver; et, comme nous l'avons déjà dit, c'est en combinant l'étude de certaines figures géométriques avec un examen attentif de la forme et de la disposition des membres, que nous avons pu poser des règles pour arriver à produire constamment une plaie, dont les parties destinées à s'unir, soient symétriques. C'est ainsi qu'après avoir trouvé le mode elliptique et avoir reconnu que, pour son exécution, la division des téguments devait se faire par deux incisions en arcs d'ellipse, ayant souvent des axes différents et non parallèles, il a fallu rechercher dans quels rapports respectifs de situation et de plan, ces arcs devaient se trouver, d'après la disposition des parties. C'est ce que nous avons fait et indiqué, et personne, que je sache, n'a rien fait de semblable.

Il est donc vrai de dire que la nouveauté du mode elliptique porte à la fois sur sa création, sur sa dénomination et sur sa généralisation. Il en est de même pour le mode losangique et pour le mode en Y surtout, auquel il n'est pas, croyons-nous, d'antécédent dans la science.

Tels sont l'exposé et l'historique exacts des procédés et des modes qui font le sujet de notre travail. Comme on peut le voir, loin d'éviter les rapprochements, nous allons au devant d'eux. En tâchant de prévenir tout reproche de prétention mal fondée, nous avons saisi avec plaisir, l'occasion de rendre hommage aux chirurgiens avec lesquels nous nous sommes rencontré sur quelques points.

En considérant la série nombreuse des travaux publiés sur la matière par tant d'hommes éminents, parmi lesquels nous nous bornons à citer les J.-L. Petit, les Louis, les Desault, les Langenbeck, les Dupuytren, les Larrey, les Lisfranc, les Brunninghausen, les Guthrie, les Scoutetten, les Bégin, les Velpeau, les Blandin, les Baudens, les Sédillot, les Lenoir, les Malgaigne, etc., nous nous estimons heureux d'avoir pu encore enrichir la science de quelques préceptes et de procédés, qui, nous l'espérons, doivent tourner au profit de l'humanité.

Cette dernière pensée nous a puissamment secondé dans nos travaux ; elle sera toujours pour nous la plus douce des récompenses.

Un mot encore avant d'aborder le détail des descriptions. Comme la plupart de nos procédés se trouvent en opposition, sous plusieurs rapports, avec la pratique généralement suivie jusqu'ici, il est nécessaire d'entrer à ce sujet dans quelques développements généraux, qui nous donneront l'occasion de toucher certains points encore indécis de la pratique des amputations.

De plus, pour justifier les critiques que nous avons faites et motiver les changements que nous proposons, nous croyons indispensable d'établir d'abord les caractères distinctifs des différentes méthodes d'amputer les membres. C'est ce que nous allons faire dans une série de propositions.

CONSIDÉRATIONS GÉNÉRALES

SUR

LES DIFFÉRENTES MÉTHODES D'AMPUTATION DES MEMBRES.

Il existe trois méthodes distinctes pour l'amputation des membres : la méthode circulaire, la méthode à lambeaux et la méthode mixte ou oblique (1).

Ces dénominations sont tirées de la manière dont la division des parties molles est faite, et du résultat produit par cette division.

A. MÉTHODE CIRCULAIRE OU TRANSVERSALE.

Dans cette méthode : 1° les téguments, et, en général, les parties molles, sont divisées perpendiculairement à l'axe du membre sur tout son pourtour et dans toute son épaisseur.

2° Cette division est généralement produite par plusieurs incisions faites de dehors en dedans, ou des parties superficielles aux parties profondes.

3° Le nombre de ces incisions, l'épaisseur des parties que chacune d'elles embrasse, les différents temps par lesquels on les exécute, peuvent constituer et constituent en effet autant de modes différents (2).

(1) A proprement parler, ces trois méthodes peuvent se réduire à deux : la *méthode transversale* et la *méthode oblique*, puisque l'obliquité et même la présence de lambeaux sont des caractères communs aux deux dernières. Nous conservons cependant cette division, parce que la méthode mixte et la méthode à lambeaux présentent entre elles des différences assez tranchées sous d'autres rapports, et parce que les expressions *circulaire* et *à lambeaux* ont, en leur faveur, une espèce de prescription.

(2) Modes de Celse, de J.-L. Petit, de Louis, d'Alanson, de Bell, de Desault, de Portal, de Hey, de Brunninghausen.

4° Elles forment, en définitive, une série de cercles plus ou moins réguliers qui, en général, se trouvent respectivement dans un plan d'autant plus élevé qu'ils sont plus petits ou situés plus profondément; c'est-à-dire, que, de ces différents cercles, le plus superficiel, qui est aussi le plus grand, doit être sur un plan inférieur ou plus éloigné de la racine du membre, que celui qui lui succède plus profondément, et, ainsi de suite, jusqu'à l'os pris comme centre.

5° La plaie peut, selon la longueur laissée aux muscles, et selon le mode qui a été suivi, représenter une portion de cylindre, ou bien un cône creux dont la base, qui répond à la peau, est perpendiculaire à l'axe du membre, et dont le sommet qui est tronqué, est formé par la plaie de l'os.

B. MÉTHODE A LAMBEAUX.

Dans la méthode à lambeaux : 1° La division des parties molles se fait par plusieurs incisions affectant entre elles des directions différentes, et dont chacune entame *simultanément* la peau et une épaisseur plus ou moins grande des chairs sous-jacentes.

2° Ces incisions se font tantôt des parties superficielles aux parties profondes, et tantôt des parties profondes aux parties superficielles.

3° Le nombre des lambeaux et la manière de les tailler, sont les points qui servent à différencier les modes entre eux (1).

4° Outre les téguments, les lambeaux contiennent des portions de muscles, des tendons, des vaisseaux, des nerfs, etc., formant des masses plus ou moins pédiculées.

C. MÉTHODE OBLIQUE.

Dans cette troisième méthode : 1° La division des parties molles se fait par des incisions, dont l'ensemble produit une solution de continuité allongée et dirigée obliquement par rapport à l'axe et à la circonférence du membre.

2° L'obliquité de cette solution de continuité est telle que l'une des extrémités de son grand axe se trouve à peu près au niveau du point où doit

(1) Modes de Lowdham ou de Verduin, de Vermale, de Ravaton, de Langenbeck, de Sédillot, etc.

être faite la section ou la désarticulation des os, et l'autre, en un point plus ou moins inférieur à la première, sur le côté opposé du membre.

3° La forme de la solution de continuité est d'ailleurs variable, et c'est de là que dépend la différence des modes (1), ainsi que nous le verrons plus loin.

4° Les incisions se font de dehors en dedans, ou des parties superficielles aux parties profondes, et par couches successives; de manière que la peau dépasse le reste des chairs comme dans la méthode circulaire.

5° La plaie est oblique par rapport à l'axe et à la circonférence du membre, et les téguments qui en forment le pourtour, sont largement continus entre eux.

En résumé, la méthode oblique ressemble à la méthode circulaire par l'exécution, mais elle en diffère par la forme et par la direction des incisions. Elle est, au contraire tout à fait distincte de la méthode à lambeaux, quant à l'exécution, mais elle s'en rapproche souvent pour le résultat. De là, le nom de *méthode mixte.*

CONSERVATION DE CHAIRS DANS LA PLAIE.

Une vérité chirurgicale qui domine toutes les méthodes, et qui n'a pas dû tarder à se faire jour dans l'esprit de ceux qui pratiquèrent, les premiers, des amputations : c'est la nécessité, en divisant les parties, de conserver plus de longueur aux chairs qu'aux os. Pour arriver à ce résultat, la méthode circulaire compte plusieurs modes, en tête desquels se trouve celui de Celse qui reçoit encore quelquefois son application entre les mains d'opérateurs habiles.

Ces variétés de modes peuvent être rapportées à deux catégories, sur la valeur de chacune desquelles les opinions sont divisées. La question est de savoir : *S'il est préférable de conserver avec la peau, à l'extrémité du moignon, une plus ou moins grande épaisseur des parties molles placées entre cette enveloppe et les os; ou bien, s'il ne vaut pas mieux ne conserver que les téguments, pour fermer la plaie ?*

(1) Modes ovalaire, elliptique, losangique, en T, en Y.

L'examen de cette question est indispensable pour l'appréciation de nos procédés.

Ceux qui prétendent qu'il faut conserver dans la plaie le plus de chairs possible, appuient leur opinion sur les motifs suivants :

1° L'excès de longueur des muscles sur celle de l'os, doit empêcher la saillie de celui-ci et l'accident connu sous le nom de *conicité du moignon.*

2° La conservation de leurs rapports avec les téguments est nécessaire pour prévenir la mortification de la peau par défaut de vitalité.

3° Leur présence empêche la compression des nerfs et des renflements qui se développent à l'extrémité de ces derniers.

4° Ils servent de coussinet à la peau qui, sans eux, serait exposée à s'ulcérer par les pressions exercées à l'extrémité du moignon guéri.

Les partisans de la conservation exclusive des téguments disent, au contraire, que la présence des muscles dans la plaie est plus nuisible qu'utile; qu'ils retardent la réunion et la guérison, provoquent et entretiennent la suppuration qui réclame des pansements fréquents et douloureux; que la stagnation du pus, les fusées purulentes, la phlébite et l'infection purulente peuvent en être le résultat, et faire courir les plus grands dangers à l'opéré.

Examinons ce qu'il y a de fondé et d'exagéré dans l'une et l'autre de ces manières de voir.

Disons d'abord que dans toute amputation, quels que soient la méthode et le procédé que l'on suive, il est de rigueur, en incisant les muscles et les tendons, de tenir compte du degré probable de leur rétractilité, d'après la hauteur de leurs attaches, afin que, après l'opération, l'extrémité saignante de chacun d'eux dépasse un peu l'extrémité osseuse, ou au moins, ne se trouve pas plus haut que cette dernière.

Ce principe a pour but d'éviter la saillie des os, de faciliter le maintien des téguments destinés à fermer la plaie; d'empêcher, avec un pansement bien fait, l'infiltration et la stagnation du pus dans les creux qui peuvent résulter de la rétraction considérable dont certains muscles sont susceptibles, si cette rétraction n'a pas été bien prévue; et enfin, de prévenir par la possibilité d'une réunion immédiate, la plupart des accidents ci-dessus signalés.

Mais ce principe, ainsi posé, est bien différent de celui qui dit de laisser dépasser l'os par le plus de chairs qu'il est possible (1). Il faut en convenir, depuis le célèbre Louis qui, l'un des premiers, expliqua convenablement le mécanisme de la saillie de l'os sans toutefois remonter aux causes qui peuvent la provoquer, les chirurgiens se sont exagéré l'importance de la présence des muscles et autres parties molles à l'extrémité du moignon, de même que les dangers de la pratique contraire. Habitués par la routine à en laisser le plus possible, ils se sont fait une règle de cette pratique, qui fut considérée comme indispensable jusque dans la confection des lambeaux destinés à recouvrir l'os mis à nu et à fermer la plaie : c'est ce qui a fait considérer l'application de la méthode à lambeaux comme généralement impossible, là où les chairs n'abondent point (2).

Saillie de l'os et conicité du moignon.

Louis, tout occupé de combattre l'opinion de J.-L. Petit, c'est-à-dire, de prouver que la saillie de l'os est due à la contraction des muscles et non à la rétraction de la peau, et que, partant, c'est aux premiers et non à la peau qu'il faut laisser le plus de longueur possible, Louis, disons-nous, plus préoccupé du fait en lui-même que des causes diverses qui peuvent le provoquer, a négligé en grande partie ce côté de la question, qui pourtant n'est pas le moins intéressant. « La saillie des os n'aura jamais lieu, dit-il, tant qu'ils seront immédiatement environnés par les masses charnues des muscles (3). » Cette proposition, prise à la lettre, est incontestable, mais il n'en est pas de même quand on considère l'esprit qui l'a dictée.

Au dire de Louis, il semble que la conicité du moignon doive toujours être

(1) Louis, Mémoires de l'Acad. de chirurg., tome I, pag. 185. — J.-L. Petit, Malad. chirurg., tome III, pag. 150.

(2) Nous émettons maintes fois dans le cours de ce travail, des opinions et des principes plus ou moins en opposition avec certaines idées généralement reçues et avec certains préceptes posés par des chirurgiens dont les noms font autorité. Ce n'est pas à la légère que nous nous sommes placé sur ce terrain. Nous avons, au contraire, mûrement médité sur la portée de nos assertions, et, pour cela, nous nous sommes principalement fondé sur l'anatomie et la physiologie normales, ainsi que sur l'anatomie et la physiologie pathologiques. Aussi, quel que soit le respect que certains noms nous inspirent, nous défendrons nos convictions avec une indépendance absolue ; nous le devons à la science et à l'humanité.

(3) Louis, Mém. cit., tome I, pag. 197.

attribuée au manuel opératoire ou à l'opérateur lui-même, qui n'aurait pas laissé assez de longueur aux muscles.

Il est évident que si les muscles n'ont pas été suffisamment ménagés, la saillie de l'os peut se produire immédiatement après leur division; mais il ne s'ensuit pas que, quoique les muscles coupés dépassent de beaucoup l'extrémité des os, et que, par conséquent, ceux-ci soient bien entourés de masses charnues, il ne s'ensuit pas, dis-je, que la conicité du moignon ou la saillie des os, ne puisse avoir lieu. Il y a plus : c'est que les portions charnues excédant l'extrémité osseuse peuvent être cause de cet accident.

Écoutons ce que Lassus dit à cet égard, à propos de l'amputation de la cuisse : « L'expérience apprend, dit-il, que la rétraction musculaire est en raison de l'irritabilité du sujet. Plusieurs causes peuvent l'augmenter ou en diminuer l'intensité. Si la section des chairs n'est pas faite nettement et méthodiquement; si on lie les vaisseaux avec une aiguille courbe en comprenant dans la ligature beaucoup de parties nerveuses et musculaires; si, par un vice morbifique, la suppuration est abondante ou tellement âcre et gluante comme dans les scrofuleux, qu'on ne puisse détacher la charpie qu'en excitant de vives douleurs; si on laisse au malade la liberté de fléchir la cuisse et de la rapprocher du ventre par un mouvement qui lui est naturel, il est certain que les muscles, en se contractant, laisseront l'os à découvert (1). »

On le voit donc, bien que l'on ait conservé aux muscles assez de longueur pour qu'ils puissent recouvrir l'extrémité de l'os, plusieurs causes peuvent encore en déterminer la saillie. L'irritabilité du sujet; la division mal faite des parties; la ligature des filets nerveux; la suppuration et la fréquence des pansements, qui peuvent donner lieu à l'inflammation et au spasme du moignon; la liberté de certains mouvements, laissée au moignon avant sa guérison, sont autant de causes qui peuvent produire la conicité, quelque bien faite qu'ait été l'opération.

Or, la plupart de ces causes peuvent être anéanties par la réunion immédiate de la plaie, et, comme la présence de masses charnues et tendineuses

(1) Lassus, de la médec. opérat., tome II, pag. 512, et 513.

dépassant l'extrémité de l'os, rend presque toujours la réunion immédiate impossible, il faut en conclure que, sous ce rapport au moins, ces parties excédantes sont nuisibles.

Mortification de la peau par défaut de vitalité.

Cet accident doit avoir lieu chaque fois que le chirurgien, en disséquant la peau, n'a pas soin de comprendre avec elle le *fascia superficialis,* parce qu'alors il détruit la continuité des vaisseaux artériels, au delà des limites de leurs dernières anastomoses. Il n'en est pas de même si, dans la dissection, il a compris le pannicule graisseux et le *fascia* superficiel, en les maintenant dans leurs rapports respectifs.

Cette proposition réclame l'examen de la disposition anatomique des vaisseaux sanguins dans les couches sous-cutanées et à leur entrée ou à leur sortie des aréoles du derme. La connaissance de cette disposition doit expliquer, au point de vue de l'opération, la raison des succès et des revers obtenus par suite de la dissection de la peau, comme elle fera comprendre l'importance des précautions que nous recommandons.

Dans le pannicule graisseux, entre la peau et le *fascia superficialis,* les vaisseaux artériels et veineux forment plusieurs couches de mailles anastomotiques, d'autant plus serrées et plus restreintes qu'elles sont plus superficielles, et d'autant plus larges et plus étendues qu'elles sont plus profondes (Pl. I). Ces mailles ou arcades sont continues entre elles dans toute l'étendue de la couche celluleuse sous-cutanée. Le sang artériel y est apporté par des artérioles qui proviennent des musculaires sous-jacentes ou de quelque autre artère voisine. De là, ce sang est transmis à la peau au moyen d'une multitude d'artérioles plus petites qui partent des arcades les plus superficielles, pour se rendre perpendiculairement dans les aréoles du derme, sans s'anastomoser entre elles. Les veinules de ces couches présentent un système d'arcades, analogue dans son ensemble à celui des artérioles.

On conçoit maintenant que les téguments (peau et fascia superficialis) peuvent être disséqués dans une grande étendue, sans que leur mortification doive en résulter, puisque, malgré la division des vaisseaux que le bistouri entame sous ce *fascia,* le sang peut continuer et continue réellement à cir-

culer dans les arcades anastomotiques restées intactes, et qui sont continues avec celles des téguments auxquels la partie disséquée reste adhérente; puisque enfin, la peau reçoit toujours les matériaux nécessaires à sa nutrition.

Au contraire, la mortification de la peau est inévitable si, sans prendre la précaution de conserver avec elle le *fascia superficialis*, on entame les arcades anastomotiques et, surtout, les vaisseaux qui s'étendent de ces arcades au derme.

Il résulte de là que, pour une main peu exercée, il y a plus de sécurité à laisser la peau garnie d'une certaine épaisseur des muscles sous-jacents; mais, il est également certain que la présence de ces organes dans la plaie n'est pas nécessaire pour prévenir la mortification de la peau par défaut de vitalité, et que le chirurgien adroit et exercé peut, en toute sécurité, s'il le juge convenable, se dispenser de les conserver.

Comme preuves à l'appui de ce que nous avançons, nous n'aurions qu'à citer les succès nombreux obtenus par les opérations d'autoplastie, même lorsqu'on n'avait laissé qu'un pédicule étroit à la portion de peau disséquée; les succès qui ont lieu après l'ablation des tumeurs dont l'extirpation nécessite la dissection d'une grande étendue de peau; et enfin, ceux obtenus à la suite d'amputations où les téguments seuls sont conservés pour couvrir l'extrémité du moignon, circonstance qui accompagne presque toujours l'amputation de la jambe au lieu dit d'élection. Nous pourrions citer aussi plusieurs autres procédés circulaires de MM. Cornuau et Velpeau pour certaines désarticulations, celui de M. Baudens pour la désarticulation de la jambe, etc.

Il est à remarquer que les plaies qui résultent des amputations ainsi faites, se ferment et se guérissent beaucoup plus promptement que celles qui contiennent une plus grande masse de chairs. C'est ce que nous aurons occasion de rappeler en parlant de deux succès de désarticulation radio-carpienne, obtenus par un de nos procédés.

Compression des nerfs et de leurs renflements terminaux.

L'anatomie pathologique démontre que les nerfs d'un moignon guéri, se terminent à leur extrémité coupée par un renflement ou tubercule dense assez volumineux. « Ils sont renflés à leurs extrémités en masses olivaires

très-considérables, qui communiquent entre elles par des anastomoses distinctes, disposées en anses et plus ou moins unies à la cicatrice. » Sédillot. Nous avons observé cette disposition sur un sujet qui avait subi l'amputation de la jambe à une époque assez éloignée, ainsi que semblait l'indiquer l'état du moignon et celui de la cicatrice. « Dans l'intérieur du renflement, on trouve une substance blanchâtre, résistante, homogène, qu'il est impossible de reconnaître pour être formée par des filets du nerf. De ce renflement part un filament fibreux qui se perd dans la cicatrice de la peau. » J. Cloquet (1).

Sœmmering attribue les douleurs que les amputés éprouvent dans leur moignon lors des changements de temps, à la compression que ce renflement supposé hygrométrique, exerce sur la substance nerveuse dans les temps humides. Larrey a observé que chez les sujets qui présentent un moignon conique, tendu et dépourvu de chairs, ces douleurs étaient continues et finissaient par produire la fièvre hectique et le marasme, et il attribue ces accidents à la compression des nerfs. On conclut de là qu'en conservant beaucoup de chairs à l'extrémité du moignon, on peut prévenir ou neutraliser cette compression.

Il devrait en être ainsi, si on laissait moins de longueur aux nerfs

(1) En disséquant récemment le moignon cicatrisé d'un bras qui avait été amputé dans son tiers supérieur, nous avons observé ce qui suit : les nerfs médian, cubital, musculo-cutané et cutané interne aboutissaient chacun, par un léger renflement, à une tumeur commune du volume d'une petite noix, située en dedans et à deux centimètres environ au-dessus de l'extrémité libre de l'os. Cette tumeur de couleur grise jaunâtre, offrant au scalpel une consistance fibro-lardacée presque fibro-cartilagineuse, avait une enveloppe fibreuse continue avec le névrilème des nerfs indiqués. Ceux-ci, confondus avec elle d'une manière intime, pénétraient dans son tissu où nous avons pu suivre leurs filaments. L'aspect et la structure de cette tumeur présentaient assez d'analogie avec la structure et l'aspect des ganglions nerveux. La branche principale du nerf radial, accolée à l'os, aboutissait à une autre tumeur de même nature que la première, placée au niveau de l'extrémité de l'os à laquelle elle était fortement adhérente. Une autre branche, celle du vaste interne, se terminait par un simple renflement olivaire dont l'enveloppe ou le névrilème s'épanouissait et se perdait dans les tissus environnants. Les extrémités des muscles ou des tendons voisins, amincies d'ailleurs, adhéraient aux tumeurs indiquées, mais elles ne se confondaient pas intimement avec elles. L'artère et les veines principales du membre, considérablement rétrécies vers leur extrémité coupée, se perdaient dans la première tumeur. La peau du bout du moignon, non plus que celle de la cicatrice qui, elle-même, se trouvait de côté et un peu plus élevée, n'adhéraient pas à l'os ; une membrane fibro-celluleuse était interposée entre eux et permettait le glissement de l'enveloppe cutanée.

qu'aux muscles, et si, d'ailleurs, les choses restaient toujours dans l'état où elles se trouvent immédiatement après l'opération. Mais, que se passe-t-il? Les muscles et les nerfs étant coupés au même niveau, comme cela se fait toujours, il arrive : ou que les premiers se rétractent par l'une ou l'autre des causes que nous avons signalées, ou, si la rétraction ne survient pas, que les portions musculaires qui dépassent l'extrémité osseuse s'atrophient et finissent par se réduire en un tissu cellulo-fibreux formant avec la peau et l'os une masse pour ainsi dire continue. Dans les deux cas, et abstraction faite de tout état hygrométrique, la compression des renflements nerveux et des nerfs eux-mêmes, peut et doit le plus souvent avoir lieu.

Dans la première supposition, les muscles, en se retirant, laissent à découvert les nerfs qui ne subissent que peu ou point de rétraction. Eh bien, si la plaie se cicatrise lorsque les parties sont ainsi disposées, n'est-il pas évident que les renflements qui se développeront à l'extrémité des nerfs, seront exposés, par leur position sous-cutanée, à participer aux pressions qui pourraient être exercées sur le moignon, soit par des corps étrangers, soit par le tissu dense d'une cicatrice inodulaire, soit enfin, par la tension de la peau elle-même?

Dans la seconde supposition , les muscles venant à s'atrophier tandis que les nerfs augmentent de volume, ceux-ci doivent bientôt se trouver comprimés au milieu de la masse fibreuse qui constituera l'extrémité du moignon.

Le même résultat peut donc être produit dans les deux cas. Nous en concluons qu'au lieu d'avoir eu pour cause l'absence de muscles dans la plaie, les accidents nerveux dont il est question, étaient dus plutôt à un excès de longueur de ces muscles, toujours divisés, d'ailleurs, au même niveau que les nerfs.

Cette remarque devient plus fondée encore, quand on se rappelle que Larrey recueillait les observations et les faits pathologiques que nous avons indiqués, à une époque où le principe posé par Louis de laisser aux muscles le plus de longueur possible, avait été sanctionné par l'autorité de Desault, et était généralement suivi par les praticiens.

Il y a donc dans la section des muscles ou des tendons deux écueils à éviter, savoir : de leur laisser trop de longueur, ou de ne pas leur en lais-

ser assez. Le chirurgien instruit et attentif évitera l'un et l'autre en tenant compte, comme nous l'avons dit, du degré de rétractilité de ces organes, et il préviendra souvent la conicité du moignon, au moyen d'un pansement et d'un traitement consécutif convenables.

Indépendamment de ces précautions, il est encore deux moyens de prévenir sûrement la compression des nerfs à l'extrémité du moignon, c'est : ou bien d'en exciser une certaine longueur après l'ablation du membre, ou bien de multiplier les temps de l'opération, en les combinant de manière à ce que la division des nerfs soit pratiquée plus haut que celle des muscles.

L'excision faite après l'amputation, a l'inconvénient de renouveler momentanément la douleur ; mais cet inconvénient n'est-il pas de beaucoup préférable aux douleurs réitérées qui peuvent tourmenter l'opéré pendant toute sa vie, si cette excision n'a pas été pratiquée? En somme d'ailleurs, si l'ensemble du manuel opératoire est bien combiné, cette manière d'agir occasionnera peut-être moins de douleurs que certains modes d'amputation, très-rapides, il est vrai, mais dans lesquels les mêmes nerfs sont inutilement divisés plusieurs fois à des hauteurs différentes.

Quant au second moyen, bien qu'il semble devoir compliquer le manuel opératoire, ou du moins prolonger la durée de l'opération, il nous paraît digne d'être médité.

Un pareil conseil eût sans doute été rejeté à l'époque où l'on faisait consister le principal mérite d'une amputation dans la rapidité avec laquelle elle était pratiquée. Mais aujourd'hui que l'on est un peu revenu de cette sorte de précipitation qui a dû produire beaucoup de résultats fâcheux, nous pouvons émettre ce nouveau précepte avec d'autant plus de confiance qu'il est basé sur l'anatomie et la physiologie pathologiques. On y eût sans doute songé plus tôt, si, au lieu de chercher l'explication des accidents nerveux signalés dans une cause toute secondaire, la rétraction des muscles, on fut remonté à la véritable cause de celle-ci, et si l'on se fut bien représenté l'état dans lequel les nerfs doivent se trouver après cette rétraction.

Alors, sans exclure ce genre de célérité qui tient à l'adresse, au sang-froid, à la présence d'esprit et aux connaissances anatomiques de l'opérateur, on eût probablement été conduit à convenir de ce que nous proclamons ici,

à savoir : que la meilleure manière d'amputer n'est pas toujours celle par laquelle l'opération peut être terminée le plus vîte possible, mais bien celle qui expose le moins l'opéré aux chances des accidents primitifs ou consécutifs ; qu'une amputation, pour être un peu moins précipitée dans sa marche et même dans sa durée, peut ne pas être plus douloureuse; qu'au contraire elle l'est souvent moins, pratiquée par un chirurgien adroit et instruit. *Hâte-toi lentement,* cet adage devenu si vulgaire, ne doit pas plus être exclu de la pratique des amputations que de toute autre opération.

A côté du précepte de laisser dans la division des parties, plus de longueur aux muscles qu'aux os, nous posons donc le suivant : LAISSER MOINS DE LONGUEUR AUX NERFS QU'AUX MUSCLES.

Si, pendant le cours d'une amputation, il est difficile de remplir toujours cette indication pour tous les nerfs, la difficulté n'infirme pas une règle que, selon nous, l'opérateur ne peut pas perdre de vue, et qu'il doit au moins s'attacher à suivre strictement dans la section des gros troncs nerveux. La chose est, du reste, assez simple, pour les nerfs superficiels comme pour ceux qui sont en contact avec les os.

Ainsi pratiquée et envisagée dans son ensemble, l'amputation s'élève et, si je puis me servir de cette expression, s'ennoblit davantage. Indépendamment de la partie manuelle et mécanique, elle comprend un travail d'esprit, une analyse raisonnée qui ne peut être faite que par le chirurgien anatomiste, ou, pour mieux dire, que par le médecin réellement à la hauteur de sa tâche. Elle a le grand mérite d'être exécutée avec tous les soins que commande la prudence et que réclame une opération aussi grave; elle place le moignon dans les conditions les plus propres à empêcher les fâcheux effets de la compression des renflements qui se développent à l'extrémité des nerfs coupés; elle tend, en un mot, à prévenir, autant que possible, les accidents primitifs et consécutifs qui n'en résultent que trop souvent.

En appliquant ce qui précède à la pratique des amputations à lambeaux et surtout à celles à lambeau unique, il faut en conclure qu'en se conformant aux préceptes que nous venons d'énoncer pour la section transversale des chairs, ce qu'il y a de mieux à faire relativement au lambeau, est de ne pas y laisser de portions musculaires, ou de n'en laisser qu'une couche assez

mince, car c'est le moyen le plus sûr, le plus facile et le moins douloureux d'en enlever les troncs nerveux.

En résumé, le précepte de conserver le plus de chairs possible afin d'éviter la compression des nerfs, envisagé et appliqué comme il l'a toujours été jusqu'ici, au lieu d'atteindre le but voulu, peut avoir, et a souvent eu pour résultat, un effet tout contraire.

Excoriation, ulcération de la peau à l'extrémité du moignon guéri; déchirure de la cicatrice.

La déchirure et l'ulcération de la peau de l'extrémité du moignon ne sont pas plus à craindre en l'absence qu'en la présence, sous cette enveloppe, de portions musculaires réduites en une masse de densité presque fibro-cartilagineuse. Ces accidents ne s'observent ordinairement que lorsque le tissu cutané de la cicatrice est mince et tendu et le produit d'une réunion médiate obtenue difficilement, ou lorsque la cicatrice est adhérente à l'extrémité saillante d'un os scié, dispositions qui dépendent presque toujours d'une opération mal faite, ou d'un traitement consécutif mal dirigé.

Nous pouvons le demander : lorsque la réunion a été immédiate; que la peau qui recouvre l'extrémité du moignon est souple et élastique; que la cicatrice est de côté ou même au centre, mais peu saillante et, comme cela arrive, non adhérente à l'os; lorsque surtout les téguments recouvrent une surface articulaire, l'enveloppe cutanée n'est-elle pas alors à peu près dans les mêmes conditions que la peau qui, dans l'état normal, recouvre le sommet de l'olécrane ou bien la partie antérieure du genou, là cependant où, sans s'ulcérer, elle supporte fréquemment des pressions assez fortes et longtemps prolongées?

D'ailleurs, l'extrémité du moignon est rarement soumise à des pressions si redoutables pour la peau, puisque, le plus souvent, cette extrémité est emboîtée dans le membre artificiel qui n'y prend pas son point d'appui; et quand il doit en être autrement, comme, par exemple, à la suite de la désarticulation de la jambe, et de l'amputation du pied en totalité, c'est le cas, plus que jamais, de faire en sorte d'avoir une cicatrice placée en dehors du champ de la pression. Ce résultat, auquel on peut parvenir par nos procédés, aidés de moyens prothétiques propres à adoucir et à diminuer cette

pression, doit éloigner toute crainte relativement aux accidents dont nous nous occupons, surtout si l'extrémité osseuse est lisse, comme cela se présente pour les amputations dans la contiguïté.

Après avoir démontré suffisamment par l'anatomie et par des preuves tirées de la pratique : 1° que la présence de masses charnues à l'extrémité du moignon n'est pas nécessaire pour l'entretien de la vitalité des téguments; 2° et 3° qu'au lieu d'empêcher la saillie de l'os et de prévenir les douleurs produites par la compression des nerfs, la conservation d'une grande portion de muscles dans la plaie peut, au contraire, être cause de ces accidents, et 4° enfin, après avoir combattu la crainte de voir la peau s'ulcérer par suite de l'absence de chairs entre cette enveloppe et l'extrémité osseuse, nous pourrions invoquer en faveur de la conservation simple des téguments, les inconvénients et les accidents qui résultent ordinairement de la présence de tendons ou de masses musculaires dans la plaie, et qui, comme nous l'avons dit plus haut, font quelquefois courir les plus grands dangers à l'opéré.

Cependant, nous l'avons déjà donné à pressentir, nous ne sommes pas exclusif; si nous nous sommes attaché à prouver que la pratique considérée comme la moins bonne, peut devenir la meilleure quand elle est bien employée, ce n'est pas à dire, pour cela, que nous voulions faire rejeter entièrement l'autre, car la conduite du chirurgien doit varier dans une foule de circonstances qu'il doit savoir apprécier. Nous admettons même, en règle générale, que dans les régions où les chairs abondent et où la peau est très-fine, il est bon de conserver dans les lambeaux une couche mince de substance musculaire. Dans les régions peu charnues et où les tendons sont nombreux, comme au niveau de la plupart des articulations ginglymoïdales, à la partie inférieure de l'avant-bras et de la jambe, etc., nous conseillons, au contraire, de ne laisser que les téguments disséqués avec les précautions indiquées, c'est-à-dire, la peau restant garnie du *fascia superficialis* ou de l'aponévrose sous-cutanée.

En terminant ces considérations sur l'inutilité et les inconvénients de la conservation de masses charnues à l'extrémité du moignon, disons quelques mots sur le pansement de la plaie.

Pour obtenir la réunion immédiate, il importe d'éviter la stagnation du pus dans la plaie. A cet effet, il faut avoir soin de combler les vides ou creux qui peuvent y exister, notamment entre les téguments et les autres parties, en y maintenant la peau déprimée par une *compression douce et légère.* Cette compression contentive peut être faite au moyen d'ouate, de coton cardé ou de charpie molle assujettie par des bandelettes agglutinatives particulières ou par celles qui servent au rapprochement des lèvres de la plaie, ou bien encore par un appareil amidonné, composé d'attelles de carton, d'une bande roulée, etc., à la manière de M. Seutin. Avec ces soins et la précaution de surveiller constamment l'état de l'appareil et des parties qu'il entoure, nous croyons qu'on aurait beaucoup moins d'accidents à enregistrer.

DIVISION DE LA PEAU ET DES AUTRES PARTIES MOLLES.

A côté des principes énoncés ci-dessus, il en est un autre que nous voudrions voir ériger en règle générale, relativement à la division des parties molles : c'est que, quelle que soit la forme que l'on donne aux incisions, il est toujours avantageux pour la facilité de l'exécution, nécessaire pour la régularité de la plaie et indispensable pour la sûreté du résultat de toute amputation, de diviser, avant tout, la peau isolément sur tout le pourtour du membre. Pour les mêmes motifs, il est préférable, en amputant dans la contiguïté comme dans la continuité des os, de diviser toutes les parties molles avant de pénétrer dans l'articulation (1), à moins qu'en présence d'une artère volumineuse dont on aurait à redouter l'hémorragie, la compression de ce vaisseau ne devienne difficile ou impossible, et que, partant, la prudence ne commande de ne le diviser qu'après que la désarticulation est achevée.

Nous adoptons généralement la division *de dehors en dedans,* c'est-à-dire, faite des parties superficielles aux parties profondes, seule manière d'opé-

(1) Un avantage notable de cette manière de procéder, est de permettre d'ouvrir l'articulation sur tous ses points en conservant plus de peau au niveau des apophyses latérales des os restants. En agissant autrement, on est obligé, pour pénétrer dans la jointure, de prolonger plus haut les extrémités de la première incision et d'occasionner ainsi, de chaque côté, une perte de substance triangulaire qui expose les os à la dénudation. Ce point sera éclairci plus loin.

rer qui permette de ménager ou d'entamer convenablement les différents tissus. La préférence que nous donnons et qui nous paraît devoir être accordée en principe et comme règle générale, à ce mode de division, sur la division *de dedans en dehors* précédée de la ponction des parties, nous engage à examiner ici comparativement les avantages et les inconvénients des deux modes opposés (1).

Nous disons donc qu'entre les mains d'un opérateur habile et lorsque toutes les parties à traverser se trouvent dans l'état normal, la division *de dedans en dehors* a en sa faveur, pour la formation des lambeaux, l'avantage de la promptitude et de la célérité. Mais cette manière d'opérer ne peut être conseillée d'une manière absolue ; elle offre beaucoup d'inconvénients :

1° L'action de transpercer le membre en contournant et en évitant les os ou leurs saillies, avec la pointe du couteau, est dans beaucoup de cas d'une exécution difficile pour la plupart des chirurgiens. Elle exige une dextérité et une habitude particulières.

2° Pour l'exécution de ce mode opératoire, la pointe du couteau doit être bien effilée; or, on sait combien il est facile de briser cette partie de l'instrument, à combien de causes de détérioration elle est exposée, et enfin, combien il est difficile de la conserver toujours intacte, lorsque dans la pratique, tant civile que militaire, comme sur un champ de bataille, les instruments doivent être transportés et subir divers déplacements qui les exposent au choc des corps solides, et pendant lesquels ils peuvent tomber.

3° Une fois engagée par ponction dans l'épaisseur des tissus, la pointe de l'instrument peut encore s'émousser, se plier, se casser. L'opération devient alors très-douloureuse; son achèvement peut même être rendu impossible, et, dans tous les cas, elle ne peut pas être terminée d'une manière nette et convenable.

4° L'instrument peut dévier de sa route, être enrayé et même entièrement arrêté dans sa marche pendant ou après la ponction, soit par la rencontre

(1) M. Lisfranc, dans son Traité de Médecine opératoire, qui vient de paraître, préconise, au contraire, la division de dedans en dehors pour la formation des lambeaux. C'est pour nous un motif de plus d'examiner ici le côté fort et le côté faible de deux opinions opposées, envisagées au point de vue de la pratique et des praticiens.

d'une production anormale solide, soit par un fragment d'os, par des esquilles, etc.

5° Dans ces cas d'obstacles ou d'égarement de l'instrument, une artère ou plusieurs vaisseaux importants que la compression n'atteint pas toujours, peuvent avoir été ouverts; le sang s'épanche alors abondamment dans la plaie et au dehors, sans qu'il soit possible d'en arrêter sûrement et immédiatement la perte, position bien épineuse pour l'opérateur et des plus dangereuses pour l'opéré!

6° Par la division de dedans en dehors, les bords de la plaie peuvent être difficilement taillés d'une manière nette et régulière. La différence de résistance qu'offrent la peau et les parties sous-jacentes que l'instrument entame simultanément, la différence de densité que ces dernières parties ont entre elles et même que chaque organe ou chaque système organique présente à des hauteurs diverses, imprime à la marche de l'instrument des vacillations et des saccades qui lui font taillader et festonner les bords des lambeaux, et surtout leur partie cutanée.

Outre ces inconvénients :

7° La division de dedans en dehors est inapplicable dans les régions fortement arrondies ou peu charnues, comme aux parties latérales de l'avant-bras, de la main et du pied, sur la face dorsale de ces deux régions, sur la face antérieure de la jambe, etc.

8° Son application est également impossible dans les cas d'induration des parties molles ou de leur adhérence aux os.

9° Ce mode opératoire ne peut pas non plus être suivi quand on veut éviter ou ménager certains organes, tels qu'une artère ou les tendons, dans l'amputation de certains métacarpiens par exemple (1).

Le mode de division *de dehors en dedans* peut, au contraire, être employé dans toutes les régions et dans tous les cas, même lorsque la pointe du couteau est brisée ou émoussée, et quels que soient les obstacles qui peuvent se rencontrer dans la profondeur des tissus.

Ce mode permet à l'opérateur d'éviter certains organes, ou de combiner

(1) C'est ce dont M. Lisfranc convient lui-même; ouvrage cité, tome I, pag. 734.

les temps de l'opération de manière à ménager convenablement les parties, selon qu'il le juge nécessaire; il lui procure l'avantage de pouvoir fermer ou faire fermer immédiatement les vaisseaux ouverts, et d'obtenir un résultat sûr, prévu d'avance, et une plaie nette et régulière.

La division de dehors en dedans est, dit-on, plus longue et plus douloureuse.

Quant à la douleur, la question est difficile à résoudre; mais il nous paraît que dans la formation d'un lambeau, la division faite par une dissection sûre, large et rapide, des parties superficielles aux parties profondes, doit être moins douloureuse que la division des mêmes parties faite en sens inverse après avoir transpercé le membre, manœuvre qui, indépendamment des difficultés et des tâtonnements auxquels elle expose, occasionne toujours des tiraillements parfois très-considérables.

En ce qui concerne la durée : par le mode de division de dehors en dedans, on sait au moins à quoi s'en tenir, car le temps de l'opération peut, en quelque sorte, être précisé d'avance; tandis que par le mode opposé la durée est incalculable à cause des obstacles imprévus qui peuvent exister dans la profondeur des tissus. Indépendamment de cette précision, de la supériorité du résultat, et des autres avantages qui ressortent du mode que nous défendons, nous croyons pouvoir dire avec assurance, qu'en suivant les préceptes que nous donnons pour le manuel opératoire, on peut, toutes choses étant égales, terminer une amputation aussi rapidement par ce mode d'opérer, que par celui qui consiste à former le lambeau de dedans en dehors, après avoir traversé les parties par ponction.

SYMÉTRIE DES INCISIONS ET DE LA PLAIE.

La disposition et l'étendue des incisions tégumentaires doivent être combinées de telle sorte que les parties de la plaie qui sont destinées à s'adapter entre elles après l'opération, soient symétriques.

A cet effet, il est nécessaire de mesurer l'épaisseur du membre dans plusieurs sens et de régler les incisions d'après ces mesures, tout en tenant compte du degré de rétraction que la peau peut subir en raison des dispositions anatomiques particulières, ou d'un état pathologique qui aurait produit la tension de cette enveloppe, tel que l'œdème, etc., etc.

En partant de ce point de vue de régularité et de symétrie, l'une des formes les plus convenables et dont l'application peut être la plus générale, en raison de la forme même qu'affecte le plus communément l'épaisseur des membres, c'est la forme elliptique.

En effet, la coupe transversale des membres représente généralement cette forme, ou tout au moins une forme qui se rapproche, le plus souvent, plutôt de l'ellipse que du cercle. Il résulte de cette observation, que, dans les procédés d'amputation qui donnent pour résultat un lambeau, celui-ci, pour être symétrique avec la partie qu'il est destiné à recouvrir, doit, en général, représenter un arc d'ellipse, dont les dimensions soient égales à celles de cette partie elle-même.

Nous commencerons donc l'étude des nouveaux procédés que nous voulons faire connaître, par la description de ceux qui se rapportent au mode que nous appelons *mode elliptique*.

MODE ELLIPTIQUE.

Les caractères du mode elliptique sont les suivants :

1° La division des téguments se fait par deux incisions semi-lunaires ou semi-elliptiques, réunies à leurs extrémités, et entamant le membre sur tout son pourtour ;

2° Ces incisions peuvent se trouver dans un axe commun et former par leur réunion une ellipse complète (1) ; mais le plus souvent elles doivent être situées dans des axes différents et non parallèles, d'où résultent deux portions d'ellipses, formant un angle ou un coude entre elles ;

3° Elles donnent toujours lieu à une solution de continuité allongée, souvent coudée, dont le grand axe est oblique à l'axe et à la circonférence du membre ;

4° La division des muscles et des autres parties molles se fait tantôt obliquement, et tantôt transversalement par rapport à l'axe du membre ;

5° La plaie qui résulte de l'amputation se compose de deux parties dont l'une est un lambeau destiné à recouvrir l'autre avec laquelle elle est symétrique ;

6° L'aire de cette plaie étalée représente, comme les incisions tégumentaires, une ellipse simple ou bien deux portions d'ellipses ;

7° Le manuel opératoire et le résultat de l'opération présentent toutes les conditions de la méthode mixte ou oblique.

D'après ce qui précède, les variétés de disposition et de direction des incisions peuvent se rapporter à deux catégories.

La première catégorie, ou la coupe oblique droite, que nous appellerons ainsi par opposition à la coupe oblique coudée, trouve son application quand l'incision qui circonscrit le lambeau est formée sur une surface aplatie, dia-

(1) Il est presque inutile de dire qu'en médecine-opératoire, pas plus qu'en anatomie, ni dans les sciences zoologiques en général, il ne faut pas vouloir trouver dans l'expression des formes, l'exactitude et la précision mathématiques de la figure géométrique à laquelle cette expression est empruntée par approximation.

métralement opposée à la surface qu'entame la seconde incision, et que l'épaisseur de la région, envisagée perpendiculairement à ces surfaces, est peu considérable proportionnellement aux autres diamètres du membre. Exemples : sur les faces antérieure et postérieure du coude, de l'avant-bras, de la main, du pied.

La seconde catégorie, ou la coupe oblique coudée, est applicable dans les conditions opposées, c'est-à-dire lorsque la surface sur laquelle est formé le lambeau est fortement arrondie et que l'épaisseur proportionnelle de la région, envisagée perpendiculairement à cette surface, est assez considérable. Exemples : aux parties latérales du coude, de l'avant-bras, de la main, du pied, aux régions de l'épaule, du bras, de la cuisse, etc. (1).

Pour expliquer la raison de ces différences fondamentales dans la disposition des incisions, disons d'abord :

1° Que, pour s'adapter convenablement à la plaie du moignon, la base ou partie adhérente du lambeau ne doit pas dépasser le diamètre du membre, parallèle à la ligne droite qui passerait par les deux extrémités de cette base;

2° Qu'en coupant un membre obliquement selon une seule et même ligne droite :

a. La base du lambeau comprend environ la moitié de la circonférence de la région entamée;

b. Cette base correspond au petit axe ou à la partie la plus large de l'ellipse que la plaie représente;

c. De curviligne qu'elle est primitivement, d'après la forme arrondie de la partie qu'elle embrasse, cette base subit un redressement et tend à devenir rectiligne par le ploiement du lambeau sur le reste de la plaie après l'amputation.

De ces considérations il résulte :

A Que lorsque l'amputation peut être faite de manière à ce que la plaie qui doit en résulter ait son petit axe parallèle au grand axe de la circonférence elliptique d'un membre, ou, en d'autres termes, de manière à ce que la base du lambeau se trouve dans le sens de la plus grande épaisseur de la région, la coupe oblique droite est applicable, parce qu'alors la base

(1) A cette catégorie se rapportent les procédés dont l'incision qui circonscrit le lambeau aurait son grand axe dirigé obliquement en travers, procédés que peuvent nécessiter certaines dispositions de la lésion des parties molles.

du lambeau se trouve, par rapport au périmètre de l'extrémité du moignon, dans des conditions telles qu'elle dépassera peu ou point ce périmètre ;

B Que quand, au contraire, le petit axe de la solution de continuité à produire, doit être parallèle au petit axe d'une circonférence elliptique, et que, partant, la base du lambeau doit être dans le sens de la moindre épaisseur de la région, la coupe oblique droite produirait un lambeau à base beaucoup trop large ;

C Que la coupe oblique droite, pratiquée sur un membre de forme cylindrique ou à circonférence circulaire, produirait aussi un lambeau à base trop large, puisque tout diamètre d'un cercle ne mesure que le tiers de la circonférence de ce cercle, tandis que la base du lambeau résultant de la coupe oblique droite d'un membre, mesure, comme nous l'avons dit, la moitié de la circonférence de ce membre.

Fig. 1.

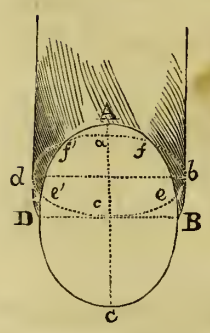

Fig. 2.

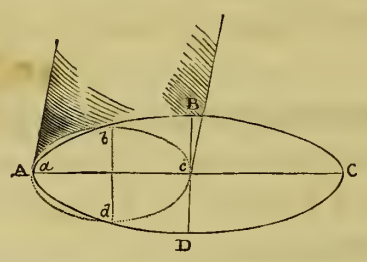

Sans vouloir faire ici une démonstration mathématique, nous croyons que les figures tracées ci-contre et le simple exposé de leur signification, aideront à éclaircir ce point :

Elles représentent, chacune, la plaie étalée dans un même plan, après une coupe oblique droite, faite sur un membre aplati d'avant en arrière pour les fig. 1 et 2, et sur un membre cylindrique pour les fig. 3 et 4.

Dans les fig. 1 et 3, le lambeau est supposé formé sur l'une des faces anté-

Fig. 4.

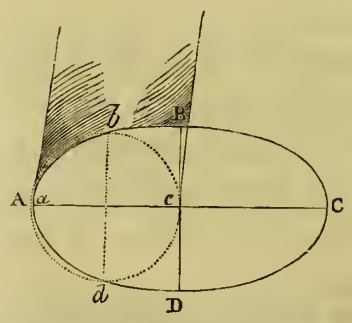

Fig. 3.

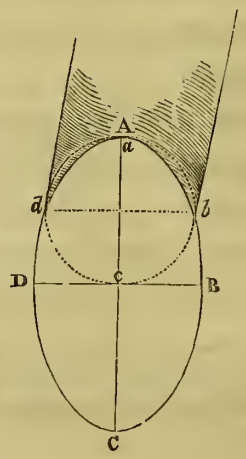

rieure ou postérieure du membre. Dans les fig. 2 et 4, il est formé latéralement.

En considérant, dans ces diverses figures, l'aire de la plaie ABCD relativement à la circonférence ou à la coupe transversale du moignon représentée par *abcd*, on voit de suite qu'en repliant le lambeau BCD sur le reste de la surface saignante ABD, il doit y avoir aux deux extrémités du lambeau replié (fig. 5), un excès de parties représenté par les triangles *cb*B et *cd*D, qui se trouvent en dehors du périmètre *bcd* de l'extrémité du moignon. Et, règle générale : ce double surcroît est en raison de la rapidité de la courbure de la surface sur laquelle le lambeau est formé, et du peu d'épaisseur de la région envisagée parallèlement au petit axe de la solution de continuité produite par la section oblique d'un membre.

Fig. 5.

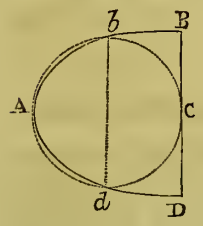

Or, dans la fig. 1, cet excès est minime, parce que le pli formé à la base du lambeau, par l'occlusion de la plaie, pli représenté par la ligne BD, petit axe de la coupe ABCD, se trouvera parallèle au grand diamètre ou au grand axe *bd* d'une circonférence elliptique *abcd;* et alors, loin d'être un inconvénient, le surcroît en question est un appoint extrêmement avantageux surtout au niveau des articulations ginglymoïdales, pour recouvrir et emboîter en quelque sorte, de chaque côté, les saillies latérales des os ou de l'os restant.

Dans les fig. 2, 3 et 4, la disproportion entre l'épaisseur du membre et l'étendue de la base du lambeau étant, au contraire, beaucoup plus considérable, celle-ci dépasserait beaucoup trop le périmètre de l'extrémité du moignon, d'autant plus qu'il n'existe pas ordinairement alors de saillies osseuses à revêtir aux extrémités de la base du lambeau. En un mot, l'excédant de parties molles, qui est avantageux dans la plaie représentée par la fig. 1, est inutile et même nuisible dans les plaies que représentent les fig. 2, 3 et 4.

Fig. 6.

On prévient cet inconvénient en donnant aux deux incisions des directions différentes, de sorte qu'en se réunissant à leurs extrémités, ces incisions forment entre elles un coude ou un angle o, fig. 6, variable selon la forme, le volume et la disposition de la région, mais qui, en général, se rapproche de l'angle droit.

Il résulte de cette double direction des incisions, une solution de continuité coudée donnant lieu, après l'ablation du membre, à une plaie qui étant étalée de manière à placer le lambeau dans le même plan que le reste de la surface saignante, présente la forme échancrée de la fig. 7, dont l'ensemble constitue deux portions d'ellipses, formant intersection entre elles comme dans la fig. 8.

Fig. 7.

Fig. 8.

Pour produire ce résultat d'une manière convenable, il faut savoir en quels points doivent se rencontrer les incisions, puisque ces points servent de limites à la base du lambeau. Or, comme celle-ci doit être à peu près égale au diamètre selon lequel elle embrasse le membre, il faut connaître d'abord la longueur de ce diamètre pour établir les points de jonction des incisions. On arrive à ce but par le procédé de mesure décrit plus bas.

RÈGLES A SUIVRE POUR LA FORMATION D'UN LAMBEAU SYMÉTRIQUE A LA SURFACE QU'IL DOIT RECOUVRIR.

Pour former un lambeau symétrique à la surface qu'il doit recouvrir, il faut d'abord connaître les dimensions de cette surface. On y parvient d'une manière assez précise par la connaissance de l'étendue du grand et du petit axe de cette surface dont, généralement, la circonférence se rapproche plutôt de l'ellipse que du cercle, ainsi que nous l'avons dit.

La longueur et la largeur du lambeau sont établies d'après l'un ou l'autre de ces axes dont, généralement, le grand est transversal (diamètre transverse du membre) et le petit est antéro-postérieur (diamètre antéro-postérieur du membre).

Si le lambeau est formé en avant ou en arrière, sa longueur se mesure d'après le diamètre antéro-postérieur, et sa largeur d'après le diamètre transverse, pris au niveau du point où la section ou la désarticulation des os doit être faite. L'inverse a lieu si le lambeau est formé latéralement, c'est-à-dire que, dans ce cas, sa longueur se calcule d'après le diamètre

transverse, et sa largeur d'après le diamètre antéro-postérieur de la région, mesurés au niveau indiqué.

La base du lambeau a donc tantôt une direction antéro-postérieure et tantôt une direction transversale. Elle peut aussi avoir une direction intermédiaire, et alors le grand axe de l'incision qui circonscrit le lambeau, est dirigé obliquement en travers (Pl. V, fig. 5), disposition que peuvent nécessiter certaines variétés de lésion des parties molles comme nous l'avons déjà fait remarquer.

Procédé de mesure.

Longueur du lambeau. — Le membre étant étendu et tourné convenablement, l'opérateur armé d'une sonde cannelée ou d'une autre tige analogue, la place à la hauteur voulue, en forme de tangente à la circonférence du membre (Pl. II, fig. 1), parallèlement au diamètre cherché, de manière à faire correspondre, d'une part, une des extrémités de l'instrument, et, d'autre part, l'extrémité des doigts qui le maintiennent au point de rencontre de deux autres tangentes tirées à vue d'œil, de chaque côté, perpendiculairement à la première. L'espace compris entre les deux points d'intersection de ces tangentes donne la mesure de l'épaisseur de la région. Il s'agit alors de trouver d'après cette mesure, la limite inférieure du lambeau. Pour cela, l'instrument toujours maintenu par les doigts qui y restent fixés comme il vient d'être dit, est couché le long du trajet de l'axe du lambeau à faire, de telle sorte que les doigts indiqués se trouvant placés au même niveau du membre que primitivement, l'autre extrémité de la mesure soit tournée en bas (Pl. II, fig. 2). L'opérateur ajoute, dans ce dernier sens, quelques millimètres pour suppléer à la rétraction des tissus qui vont être entamés, et il obtient ainsi le point cherché. Quand ce point est marqué, il procède à la mesure de la largeur.

Largeur du lambeau. — Le pourtour du membre ne représentant pas toujours une courbe régulière, il faudrait, à la rigueur, multiplier les mesures pour la largeur du lambeau, en raison des différences d'épaisseur qu'offrirait la région sur ses différents points; mais, en général, il suffit de s'occuper de la base et du sommet du lambeau, et encore, la mesure de la base n'est-elle nécessaire que lorsque la solution de continuité doit être coudée.

Pour la base, l'instrument est placé du côté du membre où le lambeau doit être formé. Après avoir trouvé l'étendue du diamètre cherché comme précédemment, il ne s'agit, en général, que d'incliner alternativement les extrémités de la mesure, sans la déplacer, jusqu'à la rencontre de la circonférence du membre, et les deux points où cette rencontre a lieu constituent les limites de la base : ce sont les points où doit se faire la double jonction des incisions. La base comprend, terme moyen, environ le quart du pourtour de la région ; elle peut en embrasser le tiers si le membre est cylindrique.

Pour le sommet, lorsque l'épaisseur de la partie qu'il doit recouvrir est connue, et cette partie est d'ordinaire diamétralement opposée au côté où le lambeau est confectionné, la mesure est portée perpendiculairement sur l'axe de celui-ci en l'appuyant, par son milieu, à quelques millimètres au-dessus du point marqué pour la limite inférieure de la première mesure. Alors, si la surface sur laquelle appuie l'instrument est aplatie, les limites de la largeur du sommet sont à l'instant trouvées et marquées; mais si le membre est peu épais et fortement arrondi, on fait exécuter à la mesure, qui agit comme un levier du premier genre, le double mouvement en arc de cercle que nous avons indiqué ci-dessus pour la base. (Pl. II, fig. 4.)

En résumé, il y a six points à connaître pour le tracé des incisions, à savoir : deux pour la longueur du grand axe de la solution de continuité, deux pour la jonction des incisions ou pour l'étendue de la base du lambeau, et deux pour la largeur de son sommet. Il est bien entendu que pour toutes ces mesures, il faut tenir compte de la rétraction probable des tissus d'après l'état des parties, et calculer en conséquence.

Par la connaissance des préceptes et du procédé de mesure que nous venons d'exposer, le chirurgien possède des moyens sûrs de ne jamais se tromper sur les dimensions à donner au lambeau, sans avoir besoin pour cela de recourir aux chiffres dont les auteurs de médecine opératoire remplissent leurs descriptions.

Les indications précisées par des chiffres ont bien leur valeur au point de vue de la situation approximative des saillies osseuses et des interlignes articulaires; mais elles peuvent singulièrement induire en erreur relative-

ment aux dimensions à donner aux lambeaux, ou à la longueur à laisser aux parties molles, puisque les variétés de dispositions individuelles d'après l'âge, le sexe, certaines anomalies, l'état pathologique, etc., sont infinies. Et d'ailleurs, au milieu de cette série de nombres variables pour chaque amputation, la mémoire peut être infidèle et l'erreur en résulter.

Il est cependant difficile et peut être impossible, nous devons en convenir, d'éviter le langage des chiffres dans les descriptions; mais en les précisant, il serait nécessaire, pour être exact, d'indiquer le volume et les proportions du membre que l'on a en vue. Nous le disons donc, une fois pour toutes, les chiffres que nous invoquerons pour les dimensions ne doivent être considérés que comme moyens de description, ou comme indications approximatives ayant pour point de départ un homme adulte de taille moyenne. C'est au chirurgien, guidé par les principes énoncés ci-dessus, à savoir s'écarter de ces indications mathématiques, d'après les variétés individuelles et pathologiques qu'il rencontre.

AVANTAGES DU MODE ELLIPTIQUE.

1° Il est applicable à tous les points du pourtour des membres.

2° On peut le pratiquer dans presque toutes les régions au moyen du bistouri.

3° Il procure la ressource de pouvoir amputer encore avec avantage dans une région, lorsque la lésion des parties molles est telle que l'amputation n'est plus possible par la méthode circulaire, ni par les procédés à lambeaux qui ont été décrits jusqu'à présent. Il permet ainsi de conserver plus de longueur au membre.

4° Il rend la dissection des téguments plus facile que par la méthode circulaire, surtout lorsque la région présente quelque conicité.

5° On trouve en lui des moyens sûrs de former un lambeau symétrique avec la partie qu'il doit recouvrir, et d'avoir une plaie régulière offrant les meilleures conditions pour la réunion immédiate (1).

(1) M. Lisfranc, en parlant de la *méthode à un seul lambeau* formé de dehors en dedans, s'exprime ainsi : « Elle doit être rejetée, à moins que l'état pathologique et la localité n'exigent son emploi. car le lambeau unique sera très-long ; pour l'appliquer sur la surface dénudée, il faudra le recourber à

Par la division préalable des parties molles sur tout le pourtour des os, le mode elliptique envisagé relativement aux amputations dans la contiguïté, offre encore les avantages suivants :

6° Il permet mieux de distinguer les saillies et les interlignes articulaires.

7° Il facilite la désarticulation en rendant plus libres le jeu et l'écartement des os à séparer.

8° Il fait éviter les tiraillements des parties molles et particulièrement des nerfs, pendant les manœuvres que nécessite la désarticulation, et, par conséquent, il rend l'opération moins douloureuse.

Appliqué aux articulations ginglymoïdales, et, en général aux articulations aplaties d'avant en arrière et présentant des apophyses saillantes sur les côtés, le mode elliptique à lambeau antérieur ou postérieur a, en outre, l'avantage de laisser des téguments en quantité suffisante pour bien envelopper les saillies latérales de l'os restant et en prévenir la dénudation.

Pour apprécier la valeur de ce dernier avantage, il suffit de mettre en parallèle le résultat des procédés elliptiques avec le résultat que l'on obtient par les procédés ordinaires à lambeaux. En suivant ces derniers, la règle de diviser les téguments sur tout le pourtour du membre avant la désarticulation n'étant pas observée, il est un inconvénient en quelque sorte obligé pour atteindre et diviser les ligaments latéraux, malgré la pré-

angle droit sur elle ; des points de suture, ou une compression assez forte seront indispensables pour bien le soutenir. » (Ouvrage cité, tome I, pag. 732).

Si ces reproches résumaient en eux quelqu'inconvénient grave, M. Lisfranc devrait rejeter comme mauvais, la plupart des procédés, auxquels il a attaché son nom et qu'il considère comme si avantageux, car ils se trouvent inévitablement enveloppés dans ce blâme général émis par irréflexion sans doute. En effet, quel inconvénient peut offrir la longueur un peu plus considérable du lambeau quand ce dernier est bien formé, et convenablement maintenu après l'opération? — Quel inconvénient y a-t-il à recourber le lambeau à angle droit sur la surface dénudée, pour nous servir des expressions de M. Lisfranc, si la circulation s'y maintient ? et personne ne niera que cette fonction ne puisse s'y maintenir, à moins d'une compression extraordinaire que l'on doit toujours éviter. — Quel inconvénient peut présenter la suture bien faite, en supposant indispensable ce moyen de réunion, tant vanté par les anciens, et employé aujourd'hui avec avantage dans une foule de circonstances et notamment dans les opérations d'autoplastie? — Quant à la *compression assez forte*, elle est inutile et nuisible, et doit être remplacée par une compression douce, légère et simplement contentive comme nous l'avons dit, et alors l'arrêt de la circulation n'est pas à craindre. D'ailleurs des succès nombreux, n'y eût-il que ceux tirés de la pratique de M. Lisfranc lui-même, sont là pour répondre victorieusement à des assertions que l'on ne devait pas s'attendre à rencontrer dans le livre du célèbre chirurgien de la Pitié.

caution de n'engager le couteau dans l'article qu'après la section complète de ces moyens d'union : c'est d'entamer plus haut les parties molles de chaque côté, et même d'y faire une perte de substance qui expose les apophyses correspondantes à sortir à travers les lèvres de la plaie non encore cicatrisée. On évite ces inconvénients par le mode elliptique, et en jetant un coup d'œil sur la fig. 1 ci-dessus on peut se faire une idée de la différence des résultats. Les surfaces *b e f*, et *d e' f'* représentent ce que l'on conserve en plus de téguments, de chaque côté, par le mode elliptique que par les procédés à un et même à deux lambeaux, pratiqués d'après les différents modes connus, à l'exception de celui à deux lambeaux de M. Sédillot.

Ajoutons que lorsque le lambeau est formé sur l'un des côtés des articulations indiquées, suivant les principes du mode elliptique, les saillies latérales de l'os restant sont encore bien recouvertes. Le côté qu'embrasse la base du lambeau n'a rien à désirer sous ce rapport. Le côté opposé quoique moins favorisé, se trouve pourtant dans d'assez bonnes conditions, puisque l'extrémité du lambeau s'unit régulièrement et symétriquement, en ce point, avec le périmètre de la plaie, disposition rendue plus favorable encore, par la précaution que l'on doit avoir alors de faire descendre la partie moyenne de l'incision de ce dernier côté, plus bas que l'interligne articulaire, tout en plaçant ses extrémités au niveau et même au-dessus de cet interligne afin de faciliter la désarticulation. Il suit de là que l'angle résultant de la jonction des incisions sur chacune des faces antérieure et postérieure du membre, est un peu plus petit que l'angle droit.

AMPUTATIONS DES DOIGTS DANS LA CONTIGUÏTÉ ET DANS LA CONTINUITÉ DES PHALANGES (1).

Désarticulations phalangiennes et phalangettiennes (Pl. III).

Lambeau palmaire. — Le grand axe de la solution de continuité des téguments doit croiser l'axe du doigt obliquement de haut en bas et d'arrière en avant, son extrémité supérieure étant sur la face dorsale à

(1) Nous ne nous occuperons des détails anatomiques, concernant les différentes régions que nous allons parcourir, que pour autant que nous ayons à enregistrer des remarques nouvelles de quelque utilité pour la pratique. Le reste, nous paraît-il, serait déplacé dans ce travail, et nous renvoyons pour les descriptions anatomiques aux ouvrages classiques d'Anatomie et de Médecine opératoire.

deux ou trois millimètres (une à une ligne et demie) au-dessous de l'interligne articulaire à ouvrir et supposé bien connu, et son extrémité inférieure sur la face palmaire, à peu près à l'union du tiers inférieur avec les deux tiers supérieurs de la phalange qui est en dessous. Les points de jonction des deux incisions doivent se trouver de chaque côté, vers le milieu de l'épaisseur antéro-postérieure de la phalange, à cinq ou six millimètres en dessous de l'interligne articulaire, et les points indiquant la largeur du sommet du lambeau, sur la ligne qui sépare la face palmaire des bords de la phalange à deux ou trois millimètres plus haut que le point inférieur.

Ces six points, reconnus et vérifiés par le procédé de mesure indiqué, sont marqués comme nous l'avons dit : un aide s'empare alors du membre qu'il met dans la pronation, et maintient les doigts sains fléchis et écartés du doigt malade; tandis que l'opérateur saisit ce dernier au moyen du pouce et du doigt indicateur de la main gauche, en plaçant le pouce sur la face palmaire et vers l'extrémité inférieure de la phalange à enlever, si c'est au membre droit qu'il a affaire, et, au contraire, sur sa face dorsale, si c'est au membre gauche, afin de pouvoir suivre avec facilité et sans déranger ses doigts, le renversement en supination qu'on est obligé de faire subir à la main du patient pendant l'opération (1). De la main droite armée d'un bistouri tenu dans la première position du couteau de table, l'opérateur réunit par une incision semi-lunaire ou semi-elliptique à convexité supérieure, et pratiquée de gauche à droite, les trois points supérieurs qui viennent d'être indiqués.

(1) Règle générale : Dans toute amputation des doigts ou de la main, le chirurgien doit avoir la précaution de saisir le membre de manière à pouvoir le tourner avec facilité en pronation et en supination sans être obligé de déplacer ses doigts pendant ces différents mouvements. Pour cela, lorsque la main saisissante et la main saisie sont celles du même côté, les faces palmaires doivent se correspondre, ou bien le pouce de la main de l'opérateur se trouvera sur la face dorsale, et ses autres doigts seront placés sur la face palmaire de la main du patient. Dans le cas contraire, c'est-à-dire, si les mains diffèrent de côté, la face palmaire de celle de l'opérateur doit correspondre à la face dorsale de celle du patient, ou bien le pouce du premier appuiera sur la face palmaire et ses autres doigts appuieront sur la face dorsale de la main du second. Dans nos descriptions nous supposons toujours que le chirurgien opère de la main droite et qu'il maintient le membre de la main gauche.

Une autre précaution propre à régulariser et à simplifier les temps de la manœuvre, et que nous indiquons aussi comme règle générale, consiste à diviser, en premier lieu, les téguments du côté opposé au lambeau, et à profiter ensuite de la position que nécessite la confection de celui-ci pour diviser aussitôt, de son côté, les chairs jusqu'aux os, à moins de contre-indication.

La main est alors renversée en supination et les deux extrémités de la première incision sont réunies par une seconde incision semi-lunaire à convexité inférieure, passant par les trois autres points marqués inférieurement. Le lambeau cutané est aussitôt disséqué jusqu'à sa base et relevé par l'aide. Les tendons fléchisseurs sont divisés un peu en dessous de l'articulation, qui est ouverte par sa face palmaire et par ses côtés, et l'opération est terminée par la division du tendon de l'extenseur.

L'hémorragie arrêtée et la plaie épongée, le lambeau est replié sur le reste de la plaie où il est maintenu par des bandelettes agglutinatives, etc.

Lambeau dorsal (A, fig. 4, 5, 6).—Les points extrêmes du grand axe de la plaie doivent, comme pour le procédé précédent, être placés tous deux au milieu de l'épaisseur transversale du doigt : le point supérieur sur la face palmaire au niveau de l'interligne articulaire, et le point inférieur sur la face dorsale à l'union du tiers inférieur avec les deux tiers supérieurs de la hauteur de la phalange. Les points de jonction des incisions seront situés latéralement sur le milieu de l'épaisseur antéro-postérieure de la phalange à quatre ou cinq millimètres en dessous de l'articulation à ouvrir, et les points indiquant la largeur du lambeau à son extrémité libre, seront, de chaque côté, à l'union de la face dorsale avec les bords de la phalange, à deux ou trois millimètres plus haut que le point inférieur.

La main placée d'abord en supination, l'incision supérieure ou palmaire est faite la première de la même manière que pour le premier procédé, en réunissant entre eux les trois points supérieurs. La main tournée ensuite en pronation, l'incision inférieure ou dorsale, aboutissant aux deux extrémités de la première, est faite en passant par les trois autres points indiqués. — La dissection du lambeau cutané étant achevée et les tendons incisés, on peut ouvrir l'articulation par sa face dorsale, par la face palmaire ou par l'un de ses côtés (1).

Lambeau latéral, interne ou externe (B, fig. 4, etc.).—Le sommet du lambeau doit atteindre à peu près l'extrémité inférieure de la deuxième phalange pour les désarticulations phalangiennes, et le point d'union des deux tiers

(1) Il est à remarquer que pour la dernière phalange (phalangette), il est souvent difficile, à cause de la présence de l'ongle, de former un lambeau dorsal suffisant pour recouvrir la surface articulaire.

supérieurs avec le tiers inférieur, pour les désarticulations phalangettiennes. L'incision semi-lunaire supérieure est dirigée transversalement à quatre ou cinq millimètres en dessous de l'articulation. La jonction des incisions a lieu en avant et en arrière, à l'union du tiers externe avec les deux tiers internes du diamètre transversal de l'articulation, si le lambeau est pris en dehors; et à l'union du tiers interne avec les deux tiers externes, s'il est formé en dedans.

La division des téguments peut se faire en un seul ou en deux temps. Dans l'un et dans l'autre cas, la main est d'abord tenue entre la pronation et la supination si le lambeau est externe, et dans une pronation un peu forcée, s'il est interne. La dissection faite, l'articulation peut être attaquée immédiatement par le côté, le bistouri y pénétrant à plein tranchant et coupant en même temps les tendons extenseurs et fléchisseurs, si l'on n'a point préféré les diviser avant la désarticulation.

Les mêmes procédés à un lambeau antérieur, postérieur, interne ou externe, peuvent être suivis pour les amputations dans la continuité des phalanges.

Désarticulations métacarpo-phalangiennes (Pl. III).

Lambeau palmaire (C, fig. 4). — Premier temps. — La main étant placée en pronation et tenue par un aide qui rétracte en même temps la peau de la face dorsale du métacarpe et maintient les doigts sains fléchis et légèrement écartés du doigt malade, le chirurgien saisit celui-ci par la seconde phalange, de la manière indiquée pour les procédés ci-dessus, commence par pratiquer l'incision supérieure ou dorsale, à convexité supérieure, en faisant tomber sa partie moyenne à deux ou trois millimètres en dessous de l'article, et ses extrémités au niveau des plis digito-palmaires vers le milieu de l'épaisseur antéro-postérieure de la phalange.

Deuxième temps. — La main étant renversée en supination, il pratique aussitôt la deuxième incision dont les extrémités aboutissent aux extrémités de la première, et dont la partie moyenne correspond à peu près à l'union du quart inférieur avec les trois quarts supérieurs de la première phalange, en embrassant toute la largeur de sa face palmaire.

Troisième temps. — Dissection du lambeau et section transversale des tendons au niveau de la rainure digito-palmaire.

Quatrième temps. — La main remise en pronation, l'articulation est ouverte par sa face dorsale.

Si les artères collatérales donnent, elles sont mâchées au moyen d'une pince, tordues ou liées avec un fil de soie coupé au ras du vaisseau. La plaie est ensuite lavée et fermée au moyen d'une ou de deux bandelettes agglutinatives recouvertes de charpie, d'une compresse longuette repliée sur les faces dorsale et palmaire de la main, et le tout est maintenu par une bande.

Lambeau dorsal. — Main en supination. — Incision supérieure ou palmaire sur la rainure digito-palmaire, ses extrémités remontant à trois ou quatre millimètres plus haut, et atteignant le milieu de l'épaisseur antéro-postérieure de la phalange.

Deuxième temps. — Main en pronation. — Incision inférieure ou dorsale embrassant toute la longueur de la face postérieure de la phalange jusqu'à l'union des deux tiers supérieurs avec le tiers inférieur.

Troisième et quatrième temps. — Dissection du lambeau, — division des tendons, — désarticulation, etc., comme pour le procédé précédent.

Lambeau latéral interne ou externe (D, fig. 4). — Points de jonction des incisions : en avant et en arrière, à l'union du tiers interne avec les deux tiers externes de la phalange, si le lambeau est pris sur le côté cubital; à l'union du tiers externe avec les deux tiers internes, s'il est formé sur le côté radial. Le dorsal : à deux ou trois millimètres au-dessous de l'articulation. Le palmaire : sur la rainure digito-palmaire. Il résulte de cette disposition que les parties molles sont divisées plus haut en arrière qu'en avant.

L'incision supérieure s'étend du premier au second de ces points, obliquement de haut en bas, en passant au ras du bord libre de la commissure.

La seconde incision, aboutissant aux mêmes points, correspond par sa partie moyenne ou convexe au milieu de la hauteur de la phalange qu'elle embrasse selon son épaisseur ou son diamètre antéro-postérieur.

Le Manuel opératoire présente les mêmes temps que les autres procédés. Ces deux derniers, quoique plus faciles à exécuter sur le côté externe du pouce et du doigt indicateur et sur le côté interne du petit doigt, trouveront peut-être plus souvent leur application sur le côté opposé de ces doigts et sur les deux côtés des doigts medius et annulaire qui, dans le cas de lésions

traumatiques, sont moins exposés à être privés de peau en ces points que sur leurs faces antérieure et postérieure.

Désarticulation simultanée des quatre derniers doigts.

Lambeau palmaire.—Premier temps.—Le membre est tourné en pronation. Un aide le maintient en le prenant au poignet où il peut, à la fois, de la même main, comprimer les artères radiale et cubitale et rétracter la peau de la face dorsale du métacarpe, tandis que, de l'autre, il écarte le pouce. Le chirurgien saisit les quatre doigts à enlever, avec la précaution de ne pas les serrer l'un contre l'autre pour éviter le froncement de la peau de la face palmaire; à cet effet, il tient ses doigts et son pouce étendus en travers sur les deux faces opposées des doigts du patient, d'après les principes indiqués ci-dessus, page 44. Alors, de la main droite, armée d'un bistouri droit ordinaire, il pratique sur la face dorsale, une incision semi-lunaire à concavité inférieure, dont la partie moyenne répond au troisième espace intermétacarpien au niveau des articulations à ouvrir, et dont les deux extrémités se trouvent sur les côtés radial et cubital, au niveau des plis digito-palmaires du doigt indicateur et du petit doigt.

Second temps. — Renversement de la main en supination. — Incision antérieure aboutissant aux extrémités de la première, en suivant la rainure digito-palmaire. — Division du tissu cellulo-graisseux et de l'aponévrose palmaire pour la formation du lambeau. — Section des tendons fléchisseurs un peu plus bas que les articulations.

Troisième temps.—Main entre la pronation et la supination.—Division des tendons extenseurs et, en même temps, désarticulation, en faisant pénétrer le bistouri à plein tranchant par le côté radial pour terminer par le côté cubital.

Quatrième temps. — Hémostasie. — Réunion au moyen de bandelettes agglutinatives et de quelques points de suture si cela est nécessaire, etc.

Lambeau dorsal. — Premier temps. — Main en supination avec les précautions indiquées pour le premier procédé. — Incision palmaire dont la partie moyenne est au niveau des articulations, et dont les extrémités sont,

respectivement, sur le bord externe du doigt indicateur et sur le bord interne du petit doigt, au niveau des plis digito-palmaires.

Deuxième temps. — Main en pronation, les doigts écartés l'un de l'autre. — Incision dorsale aboutissant aux extrémités de la première et se continuant, en travers, de la face dorsale des doigts profondément entre eux, sur leurs commissures. — Dissection du lambeau composé des téguments et de l'aponévrose sous-cutanée.

Troisième temps. — Main entre la pronation et la supination. — Division des tendons fléchisseurs et extenseurs. — Désarticulation comme dans le procédé précédent.

Quatrième temps. — Pansement.

AMPUTATIONS DE LA MAIN.

Désarticulation du métacarpe en totalité.

Lambeau dorsal. — Premier temps. — L'opérateur après avoir reconnu le niveau des articulations et pris ses mesures pour les dimensions du lambeau, fait maintenir le membre en supination, et maintient lui-même, d'après les règles indiquées, les doigts et le pouce étendus, sans adduction de ce dernier, afin d'éviter le plissement de la peau de la face palmaire. Il pratique ensuite sur cette face, la première incision dont les extrémités doivent se trouver, respectivement, sur les bords radial et cubital de la main, à cinq ou six millimètres en dessous des articulations carpo-métacarpienne du pouce et du petit doigt, et la partie moyenne, à huit ou dix millimètres en dessous de la rainure qui marque la limite du poignet et de la paume de la main.

Deuxième temps. — Main en pronation, et rétraction en haut de la peau de la face dorsale du métacarpe. — Incision s'étendant des extrémités de la première et descendant, par sa partie moyenne, jusqu'à l'union du tiers inférieur avec les deux tiers supérieurs du métacarpe. — Dissection du lambeau qui est relevé par l'aide. — Incision transversale des tendons et autres parties molles en avant et en arrière.

Troisième temps. — Désarticulation par la face dorsale, en faisant agir le bistouri de gauche à droite selon le trajet de l'interligne articulaire.

Quatrième temps. — La désarticulation faite, les artères radiale et cubitale ainsi que leurs branches qui seraient la source d'une hémorragie, sont tordues ou liées, et la plaie est fermée de manière à favoriser la réunion immédiate.

Lambeau palmaire. — La main est placée dans la pronation et la peau de la face dorsale est tirée en haut. L'incision supérieure pratiquée la première, correspond, par ses différents points, à la même hauteur que celle du premier procédé. L'incision inférieure ou palmaire coupe obliquement les éminences thénar et hypothénar, sa partie moyenne correspondant au milieu de la hauteur du troisième métacarpien et descendant, par conséquent, moins bas que l'incision dorsale du premier procédé, à cause de la moindre rétractilité de la peau de la face palmaire. Après la formation du lambeau qui est garni de quelques chairs sur les côtés, on divise transversalement les tendons et l'on procède à la désarticulation comme précédemment. — Quelques points de suture peuvent être avantageux.

Lambeau latéral interne ou externe. — La première incision est faite transversalement à quelques millimètres en dessous des articulations carpo-métacarpiennes et comprend les trois quarts de la circonférence du métacarpe. La seconde incision a son grand axe parallèle à celui de la main et passe, par sa partie moyenne, à quelques millimètres en dessous de l'articulation métacarpo-phalangienne du petit doigt si le lambeau est interne, et descend jusqu'au niveau de l'articulation de la première avec la seconde phalange du pouce, si le lambeau est externe. L'ouverture ou la largeur de cette seconde incision à sa partie inférieure, est calculée sur l'épaisseur antéro-postérieure du côté opposé de la main, d'après les règles présentées dans nos généralités sur le mode elliptique.

Amputation du métacarpe dans la continuité de ses os. — Désarticulation médio-carpienne.

Les mêmes procédés que ceux indiqués ci-dessus, et surtout les deux premiers, peuvent trouver leur application dans la continuité du métacarpe et dans l'articulation médio-carpienne. Il ne s'agit que de placer les incisions plus haut ou plus bas selon les circonstances.

Désarticulation radio-carpienne. (Pl. V.)

Lambeau dorsal. — Incisions formant une ellipse dont le grand axe a son extrémité supérieure sur la face antérieure du poignet, à sept ou huit millimètres en dessous de son articulation, et l'inférieure sur la face dorsale du métacarpe vers le milieu de la hauteur de celui-ci.

Latéralement, la solution de continuité passe à six ou sept millimètres en dessous du sommet des apophyses styloïdes, où se fait la jonction des deux incisions semi-elliptiques dont la supérieure, ayant sa concavité tournée en bas, est pratiquée la première, la main étant en supination; et l'inférieure ou dorsale, dirigée en sens inverse, se fait la main étant en pronation.

Après la dissection du lambeau et la division circulaire des tendons à quelques millimètres plus bas que l'articulation, celle-ci est ouverte, le bistouri y pénétrant à plein tranchant par le côté radial (1).

Lambeau palmaire. — Incisions formant une ellipse dont le grand axe est dirigé obliquement de haut en bas et d'arrière en avant.

Premier temps. — Main en pronation. — Incision supérieure ou dorsale, concave en bas, ses extrémités aboutissant latéralement à cinq ou six millimètres en dessous des apophyses styloïdes, et sa partie moyenne à trois ou quatre millimètres plus haut que ces apophyses.

Deuxième temps. — Main en supination. — Incision inférieure ou palmaire concave en haut, ses extrémités se confondant avec les extrémités de la première, et sa partie moyenne passant à huit ou dix millimètres en dessous du milieu de la rainure qui sépare le poignet de la paume de la main.

Troisième et quatrième temps. — Dissection du lambeau comprenant une légère couche de fibres musculaires des éminences thénar et hypothénar. — Division des tendons et désarticulation, etc.

Lambeau latéral, interne ou externe. — Division des téguments par deux portions d'ellipse, formant entre elles un angle d'environ 90°. L'une,

(1) Ce procédé à lambeau dorsal, pratiqué deux fois sur le vivant, une fois sur un vieillard par M. De Lavacheric de Liége, et une fois sur un jeune homme par M. le professeur Verbeeck, de Gand, a produit deux succès assez remarquables. La réunion fut obtenue d'une manière immédiate dans les deux cas, en laissant une cicatrice linéaire aussi belle qu'on puisse le désirer, pour nous servir des expressions de M. De Lavacherie qui a bien voulu nous écrire à ce sujet.

presque transversale, embrasse les deux tiers de la circonférence du poignet. L'autre, circonscrivant le lambeau, correspond par sa partie moyenne ou inférieure, au milieu de la longueur du cinquième métacarpien pour un lambeau cubital, et à l'union des deux tiers supérieurs avec le tiers inférieur du premier métacarpien, pour un lambeau radial. Le degré d'ouverture de cette dernière, doit représenter inférieurement l'épaisseur antéro-postérieure de l'articulation mesurée sur le côté opposé.

Manuel opératoire. — Membre droit. — Lambeau externe. — Main en pronation. — L'opérateur porte le bistouri, la pointe en bas, à quatre ou cinq millimètres en dessous de l'apophyse styloïde du cubitus ; il incise les téguments de bas en haut et de dedans en dehors jusqu'à l'union des deux tiers internes avec le tiers externe du poignet au niveau de l'articulation, puis en bas et en dehors, en suivant à peu près le bord interne du tendon du grand extenseur du pouce, jusqu'à un travers de doigt environ au-dessus de l'articulation métacarpo-phalangienne du même doigt. A ce niveau, l'instrument dirigé transversalement, contourne le bord radial de la main, en formant une légère courbe à convexité inférieure. En ce moment, le membre est renversé en supination et l'instrument gagnant sa face palmaire, coupe obliquement de bas en haut l'éminence thénar pour arriver sur la face antérieure de l'articulation radio-carpienne, vers l'union du tiers externe avec les deux tiers internes de sa largeur, et, de ce point, aboutir au point de départ sur le côté cubital.

Après la dissection du lambeau et la division des tendons, l'articulation est ouverte par le côté externe, comme dans les autres procédés.

AMPUTATIONS DE L'AVANT-BRAS. — CONTINUITÉ ET CONTIGUITÉ. (PL. VI.)

Désarticulation huméro-cubitale.

Cette amputation peut, comme les précédentes, se pratiquer avec un bistouri, ou bien avec un petit couteau droit ou convexe.

Membre droit. — Lambeau postérieur. — Le patient est assis sur une chaise sans dossier. Un aide, placé en dehors du membre lésé, maintient, d'une main, le bras un peu écarté du tronc, tout en exerçant la compression de l'artère brachiale ; et, de l'autre main, il rétracte la peau en haut. Un

second aide placé du côté opposé, soutient le tronc et le bras sain. Un troisième aide tient fixes les membres pelviens, et un quatrième est chargé du soin des instruments, des pièces de l'appareil à pansement, etc.

Le chirurgien placé en face du malade, du côté où il doit opérer, saisit l'avant-bras de la main gauche, le tient entre l'extention et la flexion; et, de l'autre main armée d'un petit couteau ou d'un fort bistouri, il commence, la pointe de l'instrument étant tournée en bas, la division des téguments, à deux centimètres et demi environ en dessous de l'épicondyle, la dirige en avant et en haut vers le milieu du pli du coude, pour la continuer de ce point en dedans et en bas à trois centimètres et demi environ en dessous de l'épitrochlée, de manière à former une incision semi-lunaire à convexité supérieure.

Si l'on opère sur le membre gauche, on commence l'incision sur le côté interne à la distance indiquée de l'épitrochlée.

Deuxième temps. — L'aide s'empare alors de l'avant-bras et le maintient dans une forte flexion, de sorte que ce dernier présente sa face postérieure à l'opérateur qui y réunit les extrémités de sa première incision par une seconde incision semi-lunaire, dont la convexité tournée vers l'extrémité palmaire du membre, se trouve, par son milieu, à quatre ou cinq centimètres en dessous du sommet de l'olécrâne. Lorsque la division de la peau est complète, on dissèque celle-ci en arrière avec toute la couche cellulo-adipeuse sous-jacente et même l'aponévrose, jusqu'au sommet de l'olécrâne, si cette apophyse doit être enlevée.

Troisième temps. — L'opérateur reprend lui-même l'avant-bras, tandis que l'aide tient la peau relevée; il incise ensuite transversalement les muscles sur la face antérieure, un peu en dessous de l'interligne articulaire, en ayant soin de couper en même temps le nerf cubital un peu plus haut, et il ouvre l'articulation en faisant pénétrer l'instrument par son côté externe; il termine par la section du tendon du triceps.

Si l'olécrâne devait être conservé, il faudrait, après la dissection de la peau jusqu'au niveau de l'articulation, inciser les chairs sur tout son pourtour, les maintenir relevées au moyen d'une compresse fendue, et scier l'os comme dans le procédé de Dupuytren.

Quatrième temps. — L'hémorragie étant arrêtée par la ligature ou la torsion des artères, on a pour résultat une plaie elliptique, oblique d'avant en arrière et de haut en bas, que l'on ferme en repliant en avant et en haut la portion excédante des téguments de la face postérieure.

La guérison doit produire une cicatrice linéaire de forme semi-lunaire à concavité inférieure.

Lambeau antérieur. — La position du malade, et celle du chirurgien et des aides sont les mêmes; la manœuvre est aussi à peu près semblable, si ce n'est que l'on commence l'opération par l'incision semi-lunaire supérieure ou postérieure, le membre étant fléchi. L'opération peut se résumer ainsi : incisions formant une ellipse dont le grand axe, oblique de haut en bas et d'arrière en avant, a son extrémité supérieure sur la face postérieure du membre à six ou huit millimètres en dessous du sommet de l'olécrâne, et son extrémité inférieure en avant, à quatre centimètres environ en dessous du pli du coude. Latéralement, cette incision passe à environ trois centimètres en dessous de l'épitrochlée, et à deux centimètres et demi en dessous et en avant de l'épicondyle.

Après la dissection du lambeau que l'aide tire en haut en le renversant, tandis que l'opérateur achève la division des chairs sur tout le pourtour du membre, le reste de l'opération se fait comme dans le premier procédé en conservant ou en enlevant l'olécrâne.

Remarque anatomico-chirurgicale. — L'amputation, dans l'articulation du coude, présente un inconvénient commun à ce dernier procédé, à tous les procédés à lambeau antérieur, et même à la méthode circulaire : c'est la rétraction considérable que subissent toutes les parties molles de la face antérieure du moignon immédiatement après l'opération, rétraction que l'on observe même sur le cadavre; de sorte que, malgré toutes les précautions prises, la surface articulaire de l'humérus est souvent exposée à la dénudation. Personne que nous sachions n'a signalé la cause de cette rétraction. Nous croyons l'avoir découverte dans une disposition anatomique bien connue, mais à laquelle, semble-t-il, on n'a pas songé pour l'explication de ce phénomène. Signaler la cause dans ce cas-ci, c'est presque indiquer le moyen d'en faire cesser l'effet.

L'aponévrose anti-brachiale adhérant, d'une part, à la peau, au moyen du tissu cellulaire intermédiaire, et plus profondément aux muscles de l'avant-bras auxquels elle fournit même des points d'insertion; se fixant, d'autre part, au tendon du biceps *au-dessus du point où celui-ci est coupé dans la désarticulation de l'avant-bras,* il en résulte qu'après l'amputation, ce muscle se rétractant fortement, vu que ses points d'attache supérieurs sont très-éloignés du lieu de sa division, doit entraîner avec lui l'aponévrose et toutes les parties auxquelles celle-ci adhère. Pour éviter cet inconvénient, il faut, outre la précaution de faire tirer la peau en haut pendant l'opération, tenir l'avant-bras dans une demi-flexion pendant la division des chairs de la face antérieure; et détruire le point d'attache de l'aponévrose au tendon du biceps, ce que l'on peut faire avec des ciseaux après la désarticulation (1).

Avec ces précautions, nous osons croire que l'on trouvera à ce procédé des avantages que n'ont pas la plupart des procédés connus pour l'amputation dans l'articulation huméro-cubitale. Quels que soient, en effet, les soins que l'on mette dans l'exécution des autres procédés à lambeau antérieur, il n'est guère possible d'en obtenir pour résultat un lambeau qui puisse recouvrir convenablement la surface articulaire et s'y accommoder de manière à empêcher la saillie des apophyses latérales à travers les angles de la plaie.

Quant au premier procédé, on objectera peut-être que la disposition des

(1) Depuis que j'ai fait ces observations et que je les ai communiquées à l'Académie de Médecine de Belgique, M. Pétrequin a publié une découverte anatomique qui vient à l'appui de mon assertion relative à l'adhérence de la peau à l'aponévrose. Cet auteur, dans son traité d'anatomie médico-chirurgicale, page 577, décrit un ligament qui s'étend de l'aponévrose à la peau de la partie moyenne du pli du coude, et qui rend compte de la dépression que l'on observe en ce point. Ce n'a pu être que par inadvertance que l'on a soulevé au sein de l'Académie, à propos de cette partie de mon travail, une question de priorité entre M. Pétrequin et moi, car en y faisant attention, on a dû voir bientôt que pour avoir exploré le même terrain, notre point de départ, notre but et le résultat auquel nous sommes parvenus l'un et l'autre, sont de nature toute différente. En effet, M. Pétrequin a cherché l'explication de la *dépression* permanente que l'on observe à la partie moyenne du pli de coude dans l'état normal, et il l'a trouvée dans la présence du ligament ou prolongement fibreux indiqué; tandis que, de mon côté, j'ai recherché la cause de la *rétraction* extraordinaire que subissent les chairs de cette région après la désarticulation de l'avant-bras, ce que M. Pétrequin n'explique pas plus que les auteurs d'anatomie chirurgicale et de médecine opératoire qui ont écrit avant lui.

parties, après le pansement, favorisera la stagnation du pus ou des liquides épanchés; mais cette objection n'est pas fondée, car, si le pansement est bien fait, tout est disposé le mieux possible pour obtenir une réunion immédiate. En supposant que cette réunion fît défaut, les liquides pourraient encore trouver issue par les angles de la plaie, et si la stagnation avait réellement lieu, une simple ponction pratiquée en bas et en arrière, remédierait sans peine à cet inconvénient. Enfin, dans les cas où l'on croirait devoir entretenir la suppuration pendant quelque temps, on pourrait faire, dans le même point, immédiatement après l'opération, une petite incision destinée à recevoir une mèche ou bien les chefs des ligatures, comme M. Blandin le conseille après la désarticulation de la jambe par son procédé à lambeau postérieur.

Cela étant admis, le procédé à lambeau postérieur dont il est ici question, nous semble un des plus beaux et l'un des meilleurs à employer pour la désarticulation de l'avant-bras. D'ailleurs, dans les cas de destruction des téguments sur la face antérieure, il sera toujours pour le chirurgien une ressource précieuse.

Lambeau latéral interne ou externe. — Le membre est saisi et maintenu comme dans le premier procédé, afin de pouvoir le porter alternativement et avec facilité, dans la flexion et dans l'extension. La division des téguments peut être faite en un seul ou en plusieurs temps. Dans l'un et dans l'autre cas, il est toujours possible, en établissant bien le point de départ des incisions, de ne changer qu'une seule fois la position du membre pendant cette division.

Les limites du grand axe de la solution de continuité se trouveront, savoir: la supérieure, à cinq ou six millimètres en dessous de l'article sur l'un de ses côtés, et l'inférieure sur la partie opposée de l'avant-bras vers le milieu de sa hauteur. Les points de jonction des deux demi-ellipses doivent être placés en avant et en arrière au niveau de l'interligne articulaire antérieur, à l'union du tiers interne avec les deux tiers externes de la région, si le lambeau est formé sur le côté cubital, et à l'union du tiers externe avec les deux tiers internes, s'il est formé du côté radial. La largeur de l'extrémité du lambeau est calculée d'après l'épaisseur antéro-postérieure de la région du coude mesurée du côté opposé au lambeau.

Pour l'amputation de l'avant-bras dans la continuité, il est facile, avec la connaissance des principes généraux du mode elliptique, et surtout après ce que nous venons de dire pour les désarticulations radio-carpienne et huméro-cubitale, de former un lambeau convenable soit en avant, soit en arrière, soit sur l'un des côtés du membre.

AMPUTATIONS DU BRAS. — CONTINUITÉ ET CONTIGUITÉ (PL. VII).

L'amputation du bras peut être pratiquée dans la région brachiale proprement dite et dans la région de l'épaule, au moyen de quatre procédés elliptiques donnant, respectivement pour résultat, un lambeau antérieur ou postérieur, externe ou interne.

Dans chacun de ces procédés, les deux incisions semi-lunaires forment entre elles un angle presque droit, et leurs points de jonction se trouvent vers le milieu de l'épaisseur de la région, mesurée perpendiculairement à la surface où le lambeau est formé. La longueur de ce lambeau et la largeur de son extrémité libre, sont mesurées d'après les règles connues. A l'épaule surtout, il peut contenir une couche plus au moins épaisse des masses charnues qui entourent l'articulation, sauf les gros troncs nerveux.

La division des téguments est constamment faite sur tout le pourtour du membre dans le premier temps du manuel opératoire; mais pour la désarticulation scapulo-humérale, il est prudent de n'entamer les autres parties molles du creux de l'aisselle qu'en terminant l'opération, à cause de la présence de l'artère axillaire dont l'hémorragie pourrait déranger l'opérateur, et faire courir quelque danger au patient, si la sous-clavière n'était pas exactement fermée par la compression qui doit être exercée sur ce vaisseau. Nous ferons cependant observer qu'en se conformant au précepte général que nous avons donné, celui de diviser toutes les chairs du pourtour du membre avant d'opérer la désarticulation, on pourrait suspendre pour un moment l'action du couteau, et lier immédiatement l'artère qu'un aide aurait eu soin de comprimer promptement dans la plaie, en y suivant, de la main, l'instrument tranchant. La désarticulation serait ainsi beaucoup plus facile et moins douloureuse.

Quant à la désarticulation en elle-même, nous renvoyons aux traités de médecine opératoire.

AMPUTATIONS DES ORTEILS.

Désarticulations métatarso-phalangiennes.

Le mode elliptique est applicable à l'amputation de chaque orteil en particulier et à l'amputation simultanée des cinq orteils. Dans le premier cas, le lambeau peut être formé sur la face dorsale, sur la face palmaire ou sur l'un des côtés de l'orteil. Dans le second, le lambeau peut être plantaire ou dorsal.

Après ce que nous avons dit sur les désarticulations métacarpo-phalangiennes et sur le mode elliptique en général, nous pourrions, peut-être, nous dispenser d'entrer ici dans d'autres détails. Cependant nous dirons pour l'amputation simultanée des cinq orteils, que la jonction des incisions doit se faire, de chaque côté, de manière à pouvoir y conserver le plus de peau possible. Si le lambeau est plantaire, l'incision plantaire suivra la rainure de la racine des orteils, et la partie moyenne de l'incision dorsale se trouvera au niveau de l'articulation métatarso-phalangienne de l'orteil médian. Si le lambeau est dorsal, l'incision dorsale doit se continuer d'un orteil à l'autre, en pénétrant entre eux près du bord libre de leurs commissures que l'on a soin de faire tendre alternativement par l'écartement des deux orteils contigus; l'incision plantaire peut alors être transversale ou courbe à convexité postérieure, suivant l'état sain ou malade des téguments.

AMPUTATIONS DU PIED.

Amputations du métatarse en totalité. — Contiguïté et continuité.

Désarticulation tarso-métatarsienne. — Lambeau plantaire. — Pied gauche (Pl. X). — Le malade étant placé sur une table assez élevée, un aide maintient la jambe et le pied à amputer au niveau de la base de la poitrine de l'opérateur; il rétracte en même temps la peau de la face dorsale du tarse, tandis qu'un autre aide comprime l'artère fémorale ou l'artère poplitée. Le chirurgien placé en face du patient, saisit, de la main gauche, le pied immédiatement derrière les articulations métatarso-phalangiennes et le tient étendu.

De la main droite, armée d'un fort bistouri droit ou d'un petit couteau pointu, il fait une ponction un peu en arrière de la tubérosité postéro-externe du cinquième métatarsien, et incise d'arrière en avant dans l'étendue de douze à quinze millimètres, les parties qui recouvrent le bord externe de cet os. Alors il dirige le tranchant de son instrument obliquement en travers de la face dorsale du métatarse, pour faire arriver l'incision à dix ou douze millimètres en avant de l'articulation du premier cunéiforme avec le premier métatarsien, sur le bord interne du tendon de l'extenseur propre, et la prolonger en contournant le bord interne du pied, jusqu'à la partie postérieure et interne des os sésamoïdes du gros orteil.

Le pied est ensuite fléchi de manière à ce qu'il présente sa face plantaire à l'œil de l'opérateur. Celui-ci y pratique aussitôt une incision semi-lunaire à convexité antéro-externe peu prononcée, joignant d'une part la première incision, un peu en avant de la tubérosité du cinquième métatarsien, et, d'autre part, immédiatement derrière les os sésamoïdes indiqués. Le tranchant du bistouri, reporté dans cette dernière incision, est incliné en arrière et en haut pour diviser toutes les chairs de la face plantaire en biseau.

Alors, le pied est remis dans sa première position pour disséquer les téguments de sa face dorsale et de son bord interne, diviser les tendons extenseurs, etc., et désarticuler comme dans le procédé de M. Lisfranc.

En opérant ainsi, le premier cunéiforme reste parfaitement bien garni de téguments après l'opération, et l'on n'a pas à craindre sa saillie à travers l'angle de la plaie de ce côté. Le lambeau qui est d'une régularité remarquable, s'adapte symétriquement à la lèvre supérieure de la solution de continuité. Enfin, la désarticulation est plus facile et doit être beaucoup moins douloureuse que lorsqu'on la pratique avant la division des chairs de la face plantaire.

On peut aussi former un lambeau plantaire par deux incisions formant une ellipse complète, c'est-à-dire en faisant une incision dorsale concave en avant, et une incision plantaire à convexité antérieure; mais, à moins que l'état des parties ne l'exige, le procédé que nous venons de décrire est préférable pour le résultat comme pour l'exécution.

Lambeau dorsal. — Premier temps. — Pied fortement fléchi la pointe

en haut. Incision plantaire s'étendant du milieu de la hauteur du bord interne du pied (huit ou dix millimètres en avant de l'articulation à ouvrir), à la tubérosité postérieure du cinquième métatarsien, en formant une légère courbe à concavité antérieure.

Deuxième temps. — Pied tendu. Incision dorsale aboutissant aux extrémités de la première, et passant à quelques millimètres en arrière et en dehors de l'articulation métatarso-phalangienne du gros orteil, pour s'avancer jusque près des commissures des orteils suivants.

Troisième temps. — Dissection du lambeau tégumentaire, et division des tendons et des chairs des faces dorsale et plantaire.

Quatrième temps. — Désarticulation.

Si les extrémités postérieures des quatre derniers métatarsiens étaient intactes, on pourrait scier ces os après avoir ouvert l'articulation du côté interne (Pl. X, fig. 7.)

Lambeau latéral interne. (Pl. XI.) — Incision semi-lunaire transversale comprenant les deux tiers externes de la largeur du pied à quelques millimètres en avant de l'interligne articulaire. — Incision interne aboutissant sur les faces dorsale et plantaire aux extrémités de la première, et embrassant tout le bord interne du pied jusqu'à l'articulation métatarso-phalangienne où elle est arrondie et ouverte en raison de l'épaisseur du bord externe, mesuré immédiatement derrière la saillie postérieure du cinquième métatarsien.

Pour le manuel opératoire : la division des téguments peut être faite de préférence en un temps sur la face dorsale, et en un temps sur la face plantaire; de sorte qu'au lieu de former, d'un trait, chacune des incisions semi-lunaires, on forme sur chacune des faces une incision coudée vers son milieu, et arrondie à ses extrémités.

Lorsque la dissection du lambeau a été opérée avec soin sur les faces dorsale et plantaire, on incise circulairement les autres parties et l'articulation est ouverte comme précédemment.

Lambeau latéral externe. (Pl. XI.) — Chez les individus qui ont le pied très-large et court, il est souvent impossible de donner à ce lambeau une longueur telle qu'il puisse recouvrir toute la surface articulaire mise à nu,

mais quand la disposition du membre le permet, comme cela n'est pas rare, ce procédé peut trouver son application et ses avantages.

Les angles résultant des incisions se trouvent au niveau de l'articulation sur les faces dorsale et plantaire, à l'union du tiers externe avec les deux tiers internes de la largeur du pied. La direction oblique en avant et en dedans de l'interligne articulaire, et la largeur qu'on est obligé de donner à l'extrémité du lambeau qui doit s'étendre, en avant, jusqu'à la racine des deux derniers orteils sur les faces dorsale et plantaire, font que ces angles n'ont pas plus de 45 à 50°.

La manœuvre de désarticulation diffère ici de celle des autres procédés, en ce qu'il faut nécessairement la terminer par le bord externe du pied au lieu de la commencer en ce point. On ouvre d'abord l'articulation par son côté interne, on divise les ligaments dorsaux et interosseux des quatre premiers métatarsiens qu'on luxe ensuite en bas pour permettre au couteau de pénétrer dans l'article et d'en diviser les ligaments plantaires. Dès que les trois premiers métatarsiens sont désarticulés, l'opérateur fait exécuter aux orteils et à tout le métatarse, un mouvement de bascule ou de renversement de dedans en dehors. Pendant ce temps, la pointe de l'instrument pénètre, dans le même sens, entre le cuboïde et les deux derniers métatarsiens, en coupant les couches fibreuses et autres qu'elle rencontre sur les faces dorsale et plantaire, arrive au tendon du court péronier latéral qu'elle divise, et finit par détacher le cinquième métatarsien de la base du lambeau qui, d'ailleurs, a été disséqué préalablement et est tiré en dehors et en haut par un aide placé au côté externe de la jambe.

Désarticulation médio-tarsienne. (Pl. XII.)

Les mêmes procédés à lambeau dorsal ou plantaire, interne ou externe, s'appliquent à cette amputation; nous croyons dès lors inutile d'en donner ici toutes les indications, puisque la limite antérieure de chacun des lambeaux est à peu près la même que pour la désarticulation tarso-métatarsienne. Nous nous bornerons à dire que si l'on trouvait qu'il y aurait avantage à scier la partie antérieure du cuboïde au niveau de l'articulation astragalo-scapoïdienne, rien ne s'opposerait à ce que cette section se fît.

Notre procédé à lambeau interne diffère de celui de M. Sédillot en ce que nos incisions forment entre elles un angle sur la face plantaire comme sur la face dorsale, disposition plus favorable à la réunion et beaucoup plus avantageuse à l'opéré, puisque, dans le procédé de M. Sédillot, la face plantaire du moignon présente un surcroît de téguments et de chairs, qui forme, après la réunion, une saillie assez considérable, très-disgracieuse, et qui doit nuire à la marche. La forme de nos incisions rend aussi la dissection du lambeau et la désarticulation, incontestablement plus faciles.

Désarticulation tibio-tarsienne.

La difficulté de suppléer de la perte du pied par des moyens prothétiques convenables, est la principale cause qui a fait négliger pendant longtemps l'amputation de cette partie du membre inférieur dans l'articulation tibio-tarsienne. Aujourd'hui, les ressources qu'offrent les progrès récents de la mécanique dans ce genre de moyens, ne permettent plus au chirurgien de reculer devant ce motif; mais, jusqu'ici, l'art manquait de procédés opératoires capables d'inspirer une entière confiance. Nous pensons que ceux que nous allons décrire combleront entièrement cette lacune.

Lambeau dorsal. — Incision elliptique, allongée selon l'axe du pied, s'étendant du niveau de l'attache du tendon d'Achille sur la face postérieure du calcanéum, jusqu'au milieu de la longueur de la face dorsale du métatarse, passant latéralement à un travers de doigt en dessous des malléoles et longeant les bords du pied un peu au-dessus de la ligne de séparation de ses faces dorsale et plantaire.

Les téguments, y compris l'aponévrose superficielle, sont disséqués et relevés jusqu'au niveau de l'articulation médio-tarsienne; les tendons extenseurs sont coupés en ce dernier point, et le reste des parties est ensuite divisé sur tout le pourtour de l'articulation tibio-tarsienne qui est ouverte par la section de ses ligaments.

Après la ligature ou la torsion des artères, on opère la réunion en repliant le lambeau cutané sur l'extrémité articulaire des os de la jambe, et en agissant ainsi, la guérison amène une cicatrice semi-lunaire à convexité postérieure.

Il y avait plus d'un an que nous montrions ce procédé à nos élèves comme s'éloignant, par la forme et l'exécution, de tous ceux qui étaient alors connus, lorsque des recherches faites très-peu de temps avant l'envoi de notre Mémoire à l'Académie (mars 1843), nous apprirent que M. Baudens en avait décrit un à peu près semblable dans la Gazette des Hôpitaux (année 1840, n° 97).

Notre procédé se distingue néanmoins de celui de M. Baudens par deux points, à savoir : la hauteur de la division des tendons, et la désarticulation à laquelle l'habile chirurgien français ajoute l'ablation des malléoles. Malgré les heureux résultats que M. Baudens en a obtenus, nous ne pouvons nous rallier à sa manière de faire relativement aux points dont nous venons de parler. Voici nos motifs :

Quant à laisser les tendons extenseurs dans le lambeau, nous nous sommes déjà exprimé et prononcé à cet égard. D'ailleurs, le but que se proposait M. Baudens, de réunir l'extrémité du tendon d'Achille aux tendons extenseurs, n'a pas pu être atteint, malgré toutes les précautions qu'il avait prises pour arriver à ce résultat.

Quant à la conservation de l'artère pédieuse et à la crainte de voir survenir la gangrène de la peau en agissant autrement, nous ferons observer que l'artère pédieuse, qui pénètre entre les deux métatarsiens tout à fait à la partie postérieure de leur intervalle, ne peut pas être conservée *dans presque toute l'étendue* d'un lambeau qui s'étend jusques en avant des articulations métatarso-phalangiennes, comme le dit M. Baudens; que même, en voulant conserver cette artère au niveau du tarse, on la coupe souvent en plusieurs points, à cause de sa situation et de ses rapports presqu'immédiats avec les os sur lesquels elle est étroitement maintenue par l'aponévrose profonde. La conservation de ce vaisseau dans toute son étendue est d'ailleurs inutile; peut-être même serait-elle nuisible en déterminant un afflux trop considérable de sang dans le lambeau qui pourrait ainsi devenir le siége d'une stase sanguine et de toutes ses conséquences. La connaissance de la disposition anatomique des vaisseaux artériels et veineux dans le tissu cellulaire sous-cutané, doit écarter toute crainte relativement à la mortification du lambeau, lorsque l'aponévrose superficielle a été conservée dans ses

rapports avec les téguments. Un examen de la disposition des branches sous-cutanées de cette région donnera plus d'assurance encore.

L'artère tibiale, à sa sortie de dessous le ligament annulaire, au point où elle prend le nom de pédieuse, fournit une branche qui se porte en avant, entre l'aponévrose sous-cutanée et la peau, où elle se divise en rameaux et ramuscules nombreux qui rampent dans le tissu cellulaire, en s'anastomosant avec des ramuscules semblables fournis par une autre branche qui naît de la tibiale postérieure au-dessus de la malléole interne, et par la péronière à sa terminaison. C'est dans la disposition de ces anastomoses qu'il faut chercher la véritable voie de transport des matériaux nutritifs de la peau de la face dorsale du tarse et du métatarse.

Il est donc inutile d'exposer l'opéré aux inconvénients de la présence des tendons dans une plaie, dans le seul but de conserver une artère qui elle-même y est inutile.

Quant aux nerfs, il est préférable d'en conserver le moins possible, ainsi que nous l'avons dit dans nos généralités.

En enlevant les malléoles quand elles sont saines, M. Baudens complique l'opération inutilement et à tort, selon nous : inutilement, en ce qu'il augmente sa durée, et parce qu'il y a suffisamment de peau pour recouvrir ces éminences; à tort, en ajoutant aux inconvénients et aux dangers de l'amputation dans la contiguïté, ceux qui accompagnent l'amputation dans la continuité des os, et enfin, parce que, loin de nuire à l'application d'un pied artificiel, la présence des malléoles doit en favoriser singulièrement le maintien.

Quoi qu'il en soit, puisque M. Baudens a réussi par son procédé, on peut imiter sa conduite, mais nous croyons qu'il est possible de faire encore mieux.

Lambeau plantaire (Pl. XIV.) — La saillie du calcanéum en arrière, l'épaisseur, la densité et les adhérences des téguments du talon, en un mot la disposition particulière de cette région, qui rend très-difficile et très-longue la dissection d'un lambeau plantaire convenable, l'étroitesse et la ténuité du lambeau à sa base, relativement à son volume total, tels sont les motifs qui nous avaient fait penser que ce procédé ne serait pas admis dans

la pratique, aussi avions-nous passé sa description sous silence, lors de l'envoi de notre Mémoire à l'Académie. Depuis lors, nous avons lu dans un journal français (1), qu'un procédé semblable a été mis quatre fois en pratique avec succès, par M. le professeur Syme d'Édimbourg.

En nous exprimant ainsi, nous nous empressons de dire que nous sommes loin de vouloir contester l'honneur de la priorité du procédé qui nous occupe, au célèbre chirurgien écossais; nous nous plaisons au contraire à lui en rendre hommage.

Les incisions, toutes deux convexes en avant, se joignent en dessous et en arrière du sommet des malléoles; l'incision dorsale ou supérieure embrasse le cou-de-pied obliquement de haut en bas et d'avant en arrière; l'axe de l'incision plantaire est également oblique d'avant en arrière, mais de bas en haut. Elles ont l'une et l'autre pour limite antérieure : « une ligne tirée autour du pied, au milieu de l'espace compris entre la tubérosité du cinquième métatarsien et la malléole externe. (Syme). »

Ces incisions, ainsi disposées, forment, par leur réunion de chaque côté, un angle de 35 à 40°.

Lorsque la dissection et la désarticulation sont achevées, il est nécessaire d'appliquer plusieurs points de suture pour maintenir le lambeau.

Lambeau latéral interne. — Pied droit. (Pl. XIII). — On fait d'abord du côté interne, une incision semi-lunaire à concavité supérieure qui, partant du bord externe du tendon de l'extenseur propre du gros orteil, à cinq ou six millimètres en avant de l'articulation tibio-tarsienne, se dirige sur l'apophyse interne du scaphoïde, gagne verticalement la face plantaire du pied, qu'elle coupe alors d'avant en arrière vers l'union de son tiers interne avec ses deux tiers externes, pour aboutir, en contournant le talon de bas en haut, au milieu de la hauteur et un peu en dedans du milieu de la largeur de la facette postérieure du calcaneum. Les deux extrémités de cette incision semi-lunaire sont réunies par une seconde incision pratiquée sur le côté externe et qui passe à quelques millimètres en dessous du sommet de la malléole de ce côté. Ces incisions terminées, on dissèque le lambeau

(1) Voir dans l'Abeille médicale de Paris (novembre 1844), un extrait du London and Edimb. montly Journ. of med. science; August. 1844.

en ayant soin d'incliner le tranchant du bistouri vers les os et de l'appuyer, en arrière, sur le calcanéum. Tous les tendons sont ensuite coupés et la désarticulation est facile.

Si les malléoles sont lésées, on en fait l'ablation au moyen de la scie; si elles sont saines on les conserve; on pourrait même conserver l'astragale en totalité ou en partie, mais nous ne voyons pas qu'il y ait avantage d'en agir ainsi; l'opération serait plus longue et surtout beaucoup plus difficile, si on voulait laisser l'astragale en entier.

Lambeau latéral externe (Pl. XIII). — L'incision qui circonscrit le lambeau, embrasse environ le tiers externe de la partie antérieure de l'article et des faces inférieure et postérieure du talon, en coupant le bord externe du pied un peu en arrière de l'extrémité postérieure du cinquième métatarsien. L'incision opposée s'étend aux deux extrémités de la première, en passant à quatre ou cinq millimètres en dessous de la malléole interne. Dans ce procédé comme dans le précédent, le lambeau présente une base large, et est bien fourni de tissu cellulaire graisseux qui le rend propre à supporter la pression.

En comparant ces quatre procédés entre eux, nous croyons qu'on n'hésitera pas à donner la préférence aux deux derniers quand le choix sera permis; nous croyons aussi que la pratique fournira plus fréquemment l'occasion de les appliquer que les deux autres.

AMPUTATIONS DE LA JAMBE.

Continuité (Pl. IX). — A présent que les moyens prothétiques ont acquis un degré de perfection qui permet d'étendre à la jambe le principe de conserver au membre le plus de longueur possible, le mode elliptique devra trouver souvent son application dans cette région. Il est facile d'y former un lambeau sur les différentes sections de son contour.

Indépendamment de la nécessité où le chirurgien peut se trouver de suivre ce mode opératoire, à cause de l'état des parties, nous croyons, qu'au choix, le procédé à lambeau antéro-externe surtout, réunit plus d'avantages que la méthode circulaire et que le mode en T, qui, sous le nom de procédé de M. Lenoir, est assez généralement adopté pour la partie inférieure de la jambe.

Désarticulation tibio-fémorale (Pl. XIV).

Lambeau antérieur. — Incisions formant une ellipse dont l'extrémité supérieure est située en arrière, un peu en dessous de l'interligne articulaire, et l'inférieure sur la crête du tibia à quatre ou cinq travers de doigt (dix à douze centimètres) plus bas : cette ellipse passe, sur les côtés, au niveau de la tête du péroné.

Lorsque la division des téguments a été faite sur tout le pourtour du membre qui est tenu dans une demi-flexion, et suffisamment élevé pour que l'opérateur puisse manœuvrer à l'aise en avant et en arrière, on procède à la dissection du lambeau cutané; puis, l'artère fémorale étant bien comprimée, on divise circulairement toutes les chairs et l'on finit par désarticuler, ou bien on désarticule d'abord, et l'on termine par la section des parties restées intactes dans le creux du jarret; on enlève ensuite les fibro-cartilages inter-articulaires, s'ils n'ont pas été emportés avec le tibia.

Lambeau postérieur. — L'ellipse résultant des incisions est disposée de manière à ce que son extrémité supérieure se trouve en avant, un peu en dessous du sommet de la rotule, et son extrémité inférieure à la partie moyenne et postérieure du mollet. La jonction des deux incisions sémi-elliptiques a lieu : en dehors sur la tête du péroné, et en dedans, à la même hauteur, sur le bord interne du tibia. Après avoir disséqué la peau avec la couche cellulo-adipeuse et l'aponévrose jusqu'au niveau de l'article, on termine l'opération comme dans le premier procédé.

Si la rotule devait être enlevée, l'extrémité antéro-supérieure de l'incision elliptique devrait remonter plus haut et son extrémité postéro-inférieure descendre plus bas, afin d'avoir assez de téguments. En outre, l'une et l'autre devraient être moins larges ou plus allongées en pointe. Cependant, si la peau du devant de la rotule était saine, on pourrait encore suivre la première manière, en faisant préalablement une incision verticale au devant de la rotule ou en l'abaissant après coup sur l'incision elliptique.

Ici encore et plus que partout ailleurs, nous rejetons la conservation d'une couche épaisse de chairs dans le lambeau, par les motifs suivants, à savoir : 1° que le lambeau formé aux dépens des muscles du mollet est toujours d'une irrégularité choquante et ne peut s'adapter convenablement à la surface arti-

culaire; 2° qu'un lambeau ainsi formé est difficile à maintenir en place contre son propre poids; 3° que les portions musculaires conservées venant à s'atrophier après la guérison, les gros nerfs contenus dans leur épaisseur seraient soumis à une compression dont les conséquences sont d'autant plus à craindre ici pour l'opéré, que l'extrémité du moignon doit prendre un point d'appui sur le membre artificiel et contribuer ainsi à supporter le poids du corps.

Lambeau latéral interne ou externe. — L'une des incisions est transversale et embrasse la moitié de la circonférence du genou, en s'arrêtant, d'une part, en avant, sur la tubérosité antérieure du tibia, et d'autre part, en arrière et à la même hauteur, au milieu du creux poplité. La seconde incision est à peu près parallèle à l'axe du membre et descend jusque vers la partie moyenne du mollet, où elle est arrondie et suffisamment ouverte pour recouvrir le côté opposé de la surface articulaire restante. Le reste du manuel opératoire s'exécute comme dans le procédé à lambeau antérieur.

AMPUTATIONS DE LA CUISSE.

Continuité. — La jonction des incisions se fera à angle obtus presque droit, et de manière à ce que la base du lambeau comprenne au moins, si cela est possible, le tiers de la circonférence de la cuisse. Le lambeau lui-même contiendra une couche plus ou moins épaisse de chairs.

Désarticulation ilio-fémorale. (Pl. XV.)

Ici comme ailleurs, on doit suivre la règle de diviser les téguments sur tout le pourtour du membre avant d'entamer les autres parties. Cette division tégumentaire peut se faire soit avec un bistouri droit ou convexe, soit au moyen d'un couteau à lame n'ayant guère que douze à quatorze centimètres de longueur; ce couteau sert alors pour le reste de l'opération.

Pour les procédés à lambeau antérieur ou postérieur, les points de jonction des incisions sont situés, d'une part, au milieu de la hauteur du grand trochanter, et d'autre part, vers le milieu de l'épaisseur antéro-postérieure de la face interne de la cuisse à trois centimètres (un pouce) environ, en dessous de la branche ascendante de l'ischion. Pour les procédés à lambeau

interne ou externe, ces points sont situés en avant et en arrière à peu près sur le milieu de l'épaisseur transversale de la cuisse, au niveau du sommet du grand trochanter.

Dans les deux premiers procédés, l'angle que forment entre eux les axes des incisions, est un peu plus grand que l'angle droit. Dans le procédé à lambeau interne, cet angle a de 100 à 110°, et dans celui à lambeau externe (Pl. XV), c'est un angle de 60 à 70° seulement.

Pour le reste du manuel opératoire, nous nous bornons à dire que dans les procédés à lambeau interne, à lambeau externe, et à lambeau postérieur, on peut, ou bien lier l'artère fémorale immédiatement après avoir fait les incisions tégumentaires que réclament ces procédés, et diviser alors toutes les chairs avant de désarticuler, ou bien ouvrir l'articulation par son côté externe en respectant les chairs antérieures et internes, et notamment l'artère fémorale, jusqu'à la fin de l'opération. Dans le procédé à lambeau antérieur, il serait difficile d'en agir ainsi en conservant quelques chairs dans le lambeau ; il faudrait donc avoir la précaution, en divisant l'artère, de la faire saisir et comprimer dans le lambeau relevé, jusqu'à la fin de la manœuvre, et si la compression était insuffisante, elle devrait être remplacée immédiatement par la ligature ou la torsion des artères ouvertes.

MODE LOSANGIQUE.

Spécialement applicable à l'amputation simultanée de plusieurs métacarpiens ou de plusieurs métatarsiens de côté, avec les doigts ou les orteils correspondants, le mode losangique a pour caractères :

1° De diviser les téguments par plusieurs incisions droites, donnant généralement lieu à une solution de continuité en forme de losange;

2° De former une plaie généralement aussi de forme losangique, se composant de deux parties dont l'une excédante, ou formant lambeau, est destinée à recouvrir l'autre d'une manière symétrique;

3° De renfermer de même que le précédent, toutes les conditions de la méthode mixte ou oblique.

AMPUTATIONS DE PLUSIEURS MÉTACARPIENS DE CÔTÉ.

Remarques anatomiques et chirurgicales. — Sans entrer dans le détail de la disposition anatomique de la région du métacarpe et des articulations carpo-métacarpiennes qui ont été si bien décrites par les auteurs modernes d'anatomie chirurgicale et de médecine opératoire, nous croyons devoir faire ici les observations suivantes :

1° Les amputations qui nous occupent doivent produire, quel que soit le procédé que l'on adopte, une plaie ayant deux surfaces à recouvrir : l'une transversale qui a pour base les facettes articulaires inférieures des os de la seconde rangée du carpe, et une autre longitudinale ou perpendiculaire à la première.

2° L'épaisseur antéro-postérieure des articulations carpo-métacarpiennes et du métacarpe en général étant à peu près la même à la partie interne qu'à la partie externe de la main, il ne faut pas plus de téguments pour recouvrir d'avant en arrière la plaie résultant de l'enlèvement de trois ou de quatre métacarpiens contigus, qu'il n'en faut pour celle produite par l'amputation de deux ou même d'un seul de ces os. La différence réside

entièrement, sous ce rapport, dans l'allongement du diamètre transversal de la plaie. D'un autre côté, la rétraction facile de la peau sur la face dorsale de la main, permet d'y mettre à découvert toutes les articulations carpo-métacarpiennes au moyen d'une simple incision transversale faite vers l'union du tiers supérieur avec les deux tiers inférieurs du métacarpe, malgré les sinuosités que ces articulations présentent. D'où il résulte que la hauteur, la forme et le nombre des incisions peuvent être les mêmes, quel que soit le nombre des métacarpiens contigus à enlever de l'un ou de l'autre côté de la main.

3° Il importe de rappeler ici que l'articulation carpo-métacarpienne du pouce est la seule de cette région qui ait une synoviale particulière, et que dans la désarticulation de l'un ou de plusieurs des quatre derniers métacarpiens, on ouvre la synoviale qui est commune à toutes les articulations du carpe et même à l'articulation radio-carpienne. Cette remarque, faite pour avertir le chirurgien de redoubler de soins et d'attention pendant le traitement de la plaie, ne doit pas le détourner de cette opération quand l'indication en est bien reconnue. Il ne manque pas d'exemples de guérison de plaies produites par écrasement ou par armes à feu, et présentant à la fois des fractures et des luxations des os du carpe et du métacarpe, avec déchirure des ligaments et ouverture des articulations. A plus forte raison, est-il permis d'espérer la guérison d'une plaie régulière faite par instrument tranchant. Les succès de la pratique ont d'ailleurs sanctionné ces désarticulations.

L'application du mode losangique aux amputations partielles de la main peut se faire sous six variétés qui constituent autant de procédés particuliers se rattachant à deux catégories.

Première catégorie : Amputations pratiquées du côté cubital de la main comprenant :

1° Les quatrième et cinquième métacarpiens;

2° Les troisième, quatrième et cinquième métacarpiens;

3° Les deuxième, troisième, quatrième et cinquième métacarpiens en ne conservant que le pouce et son métacarpien.

Deuxième catégorie : Amputations faites du côté radial comprenant :

4° Les deux métacarpiens externes;

5° Les trois métacarpiens externes;

6° Les quatre métacarpiens externes en ne conservant que le petit doigt.

Nous n'exposerons pas en détail les procédés propres à chacune de ces combinaisons; il doit nous suffire d'en décrire un pour chacune des deux catégories après avoir indiqué le tracé des incisions d'une manière générale.

Tracé des incisions. — Lambeau dorsal, ou palmaire. — Le losange formé par l'ensemble des incisions est disposé obliquement de manière à ce que deux de ses angles soient supérieurs relativement aux deux autres. L'un d'eux se trouve un peu au-dessous du point où doit avoir lieu la section ou la désarticulation du dernier métacarpien à enlever, en comptant à partir du côté malade de la main; le second, inférieur et opposé au premier, se trouve sur la face opposée du membre, et plus ou moins bas selon l'épaisseur antéro-postérieure de la région. Le troisième, supérieur et relativement opposé au quatrième, est placé un peu au-dessus du niveau du premier, sur le bord externe de la main si on enlève les métacarpiens du côté radial, et sur son bord interne si l'opération se pratique du côté cubital. Le quatrième enfin, se trouve sur la commissure formant la limite de séparation des doigts à enlever de ceux à conserver.

Désarticulation simultanée des trois derniers métacarpiens. (Pl. III.)

Lambeau palmaire. — Main droite. — Le malade est assis ou couché, maintenu par des aides; l'avant-bras et la main sont tenus dans la pronation, les artères radiale et cubitale comprimées au poignet, et la peau de la face dorsale du métacarpe retractée en haut et en dehors. Le chirurgien est placé en face du patient; après avoir reconnu les articulations par les données connues, il saisit, de la main gauche, les doigts à enlever, en faisant écarter les doigts sains par un aide. Alors, de la main droite armée d'un bistouri pointu, il commence l'incision dorsale à quatre ou cinq millimètres en dessous de la saillie supérieure du cinquième métacarpien, et il la dirige en ligne droite, jusqu'au bord interne du métacarpien du médius, vers l'union du quart supérieur avec les trois quarts inférieurs de cet os. De ce point, une seconde incision est dirigée vers la partie inférieure et interne de la

commissure de l'indicateur et du médius, en passant sur l'articulation carpo-métacarpienne de ce dernier doigt.

Deuxième temps. — La main étant retournée en supination, l'opérateur pratique sur la face palmaire, une incision qui, partant du point de terminaison de la seconde, s'étend jusqu'au devant du cinquième métacarpien à un bon travers de doigt au-dessus de la rainure digito-palmaire du doigt auriculaire, et de là, il fait aboutir une quatrième incision au point de départ de la première.

Troisième temps. — La peau de la face palmaire est disséquée profondément avec sa couche cellulo-adipeuse, jusque vers le milieu de la hauteur du métacarpe, où les tendons fléchisseurs sont divisés en même temps que les autres parties molles qui les environnent.

Quatrième temps. — La main remise dans sa première position, les téguments de la face dorsale sont disséqués rapidement pendant qu'un aide les retracte. Le bistouri plonge alors dans l'espace interosseux des second et troisième métacarpiens, y divise les chairs qui le remplissent, en ménageant les tendons extenseurs de l'indicateur, et incise ensuite les extenseurs des doigts à enlever à huit ou dix millimètres en dessous des articulations.

Cinquième temps. — Désarticulation, en la commençant sur le côté cubital de la main, afin de faire marcher l'instrument de gauche à droite.

Sixième temps. — Moyens hémostatiques. — Pansement.

Les principales artères ouvertes par cette opération sont : la radiale sur deux points de l'arcade palmaire profonde, et l'interosseuse de l'espace intermétacarpien entamé. L'arcade cubito-radiale ou palmaire superficielle peut être conservée intacte dans le lambeau palmaire si, comme nous l'avons indiqué, les tendons fléchisseurs n'ont pas été incisés trop haut, mais on ouvre alors plusieurs des branches qui en partent.

Pour le membre gauche, en supposant toujours que le chirurgien opère de la main droite, les incisions se font en sens inverse, c'est-à-dire que leur point de départ a lieu sur la commissure des doigts.

Quand l'amputation ne doit comprendre que les deux derniers métacarpiens, la pointe du lambeau doit s'étendre jusqu'au bord interne de la main, et, au contraire, s'en éloigner un peu, si les quatre métacarpiens in-

ternes doivent être enlevés. Dans ce dernier cas, l'angle inférieur-interne du losange tomberait sur le milieu et non sur la partie interne de la commissure du pouce et du doigt indicateur, pour ne pas laisser, en ce point, un surcroît de parties molles inutiles et même nuisibles à la beauté du résultat.

Lambeau dorsal. — Si les téguments de la face palmaire étaient détruits et ceux de la face dorsale conservés, on pourrait former un lambeau sur cette dernière face en se conformant aux mêmes règles que pour le lambeau palmaire, sauf à tenir compte de la rétractilité plus grande des téguments.

Désarticulation des trois premiers métacarpiens (comprenant le pouce, et les doigts indicateur et médius.)

Lambeau palmaire. — Main droite. — La position du patient, celle des aides et celle du chirurgien sont les mêmes que pour le procédé précédent. Le point de départ des incisions a lieu sur la commissure des doigts annulaire et médius, et leur point de terminaison sur le bord radial de la main à quatre ou cinq millimètres en dessous de l'articulation carpo-métacarpienne du pouce. L'angle interne et supérieur du losange est placé sur le bord externe du troisième métacarpien, à l'union du quart supérieur avec les trois quarts inférieurs de sa hauteur, et l'angle inférieur et externe formant l'extrémité du lambeau, se trouve vers l'union du tiers inférieur avec les deux tiers supérieurs du bord externe du second métacarpien. Le reste du manuel opératoire n'offre rien de particulier.

Nous ne répéterons pas les observations que nous venons de faire relativement au membre gauche, ainsi qu'aux amputations de deux et de quatre métacarpiens. Il nous suffit de les rappeler.

Amputations partielles du métacarpe et du carpe. — Continuité et contiguïté.

Les mêmes procédés sont applicables aux amputations simultanées de plusieurs métacarpiens dans la continuité de ces os, en réglant la section de ceux-ci de manière à ce que les parties molles puissent bien recouvrir leur extrémité sciée.

On peut combiner aussi l'amputation opérée dans la contiguïté d'un mé-

tacarpien, avec celle faite dans la continuité d'un ou de plusieurs métacarpiens voisins. Si, par exemple, le second et le troisième de ces os étaient intacts supérieurement, il vaudrait mieux les scier (Pl. IV, fig. 2) après avoir désarticulé les autres métacarpiens malades. On respecterait ainsi l'attache inférieure des muscles radiaux antérieur et externes, et, dans le cas où le pouce seul devrait être conservé, l'on ne serait point exposé à ouvrir son articulation carpo-métacarpienne. L'opération serait, en outre, plus facile.

L'on pourrait encore, par ces procédés, enlever quelques os du carpe en même temps que plusieurs métacarpiens.

APPLICATION DU MODE LOSANGIQUE AUX AMPUTATIONS PARTIELLES DU PIED.

Pour appliquer ce mode au métatarse, on doit, quand on veut amputer dans la contiguïté des os, y joindre quelques modifications que nous allons indiquer.

Si l'on opère sur le côté externe du pied, il suffit, pour enlever les deux ou les trois derniers métatarsiens, d'ajouter aux incisions formant le losange, une cinquième incision longitudinale tombant sur l'angle externe et postérieur de celui-ci, et dépassant en arrière de dix à douze millimètres, la saillie postero-externe du cinquième métatarsien. (Pl. VIII, fig. 4.)

Pour la désarticulation des deux ou des trois premiers métatarsiens, la chose est un peu plus compliquée, à moins de scier, quand la lésion le permet, le deuxième et le troisième métatarsiens au niveau de l'articulation du premier, après avoir ouvert celle-ci.

Désarticulation des deux premiers métatarsiens. (Pl. IX.)

1° Incision longitudinale légèrement oblique à l'axe du pied, s'étendant de la partie externe et postérieure du premier cunéiforme (face dorsale), à la partie interne de la commissure des deuxième et troisième orteils.

2° Incision transversale tombant perpendiculairement sur la première, et coupant le bord interne du pied à six ou huit millimètres au devant du premier cunéiforme, en s'arrêtant à l'union de ce bord avec la face plantaire.

3° Incision plantaire partant du point de terminaison de la première incision, sur la commissure du deuxième et du troisième orteils, et se dirigeant

obliquement de dehors en dedans et d'avant en arrière, pour remonter, en contournant le bord interne du pied, jusqu'à l'union de ce bord avec la face dorsale vers le milieu de la longueur du premier métatarsien.

4° De ce dernier point, une quatrième incision va rejoindre le point de terminaison de la seconde.

Par la disposition de ces incisions, la désarticulation est rendue facile dès que les parties molles ont été incisées et disséquées convenablement, et la plaie qui résulte de cette amputation, se trouve dans des conditions aussi favorables qu'on peut l'espérer ici pour la réunion immédiate.

MODE EN Y.

Destiné, comme le précédent, aux régions de la main et du pied, le mode en Y est principalement applicable à l'amputation simultanée de plusieurs métacarpiens ou de plusieurs métatarsiens du milieu, dans la continuité et dans la contiguïté de ces os.

Il a pour caractère spécial que l'ensemble des incisions tégumentaires représente un Y et un V ouverts inférieurement, et placés, relativement l'un à l'autre, sur les deux faces opposées du membre.

Le mode en Y appartient à la méthode oblique par l'exécution et par le résultat.

Son emploi, à la main, se rattache plus particulièrement aux amputations simultanées :

1° Des deuxième et troisième métacarpiens ;

2° Des troisième et quatrième métacarpiens ;

3° Des trois métacarpiens sus-indiqués.

On peut aussi l'appliquer aux amputations simultanées de plusieurs métacarpiens de côté ; mais, pour ces amputations, il convient de n'y recourir que dans les cas où l'application du mode losangique est impossible, à cause de la disposition morbide des téguments.

Au pied, ce mode opératoire peut être appliqué aux métatarsiens sous des combinaisons analogues à celles de la main.

AMPUTATION SIMULTANÉE DES TROIS MÉTACARPIENS DU MILIEU.

Contiguïté et continuité. (Pl. IV.)

Main droite. — Les artères radiale et cubitale étant comprimées, la main est tenue en pronation, et le pouce et le petit doigt sont écartés par un aide placé en dedans ou en dehors de l'avant-bras, le dos tourné au malade. Le chirurgien, situé en face du patient, embrasse avec sa main gauche, les

doigts à enlever, son pouce étant posé en travers sur leur face palmaire et ses autres doigts recourbés de la face opposée à la rencontre du premier. De la main droite armée d'un bistouri droit à lame étroite, il fait une première incision qui partant du milieu de la face dorsale du poignet, à huit ou dix millimètres en dessous de l'articulation radio-carpienne, s'arrête vers le milieu de la hauteur du métacarpien du médius, dont elle suit la direction pour se continuer ensuite directement jusqu'au milieu du bord libre de la commissure du pouce et du doigt indicateur. Alors, l'instrument est porté, la pointe tournée vers l'opérateur, sur la face dorsale de la commissure du petit doigt et de l'annulaire contre la racine de ce dernier, et divise les téguments qu'il rencontre dans la direction d'une ligne qui, de ce point, aboutirait directement au coude que présente la première incision.

La main tournée en supination, l'opérateur pratique sur la face palmaire, une incision en V, dont le sommet se trouve un peu en dessous du milieu de la longueur du troisième métacarpien, et dont les extrémités se confondent, sur les deux commissures indiquées, avec les incisions dorsales; puis aussitôt, il divise les chairs et les tendons de la face palmaire.

La main étant remise en pronation, il dissèque les téguments de la face dorsale, et coupe en travers, les tendons extenseurs des trois doigts à enlever, tandis qu'un aide écarte ceux du pouce et du petit doigt au moyen de crochets mousses.

Les chairs du premier et du quatrième espace interosseux sont divisées le long des os malades, et l'on procède à la désarticulation, ou à la section de ces derniers, en évitant, dans le premier cas, d'ouvrir l'articulation du trapèze avec le premier métacarpien.

La plaie qui résulte de cette opération présente deux lambeaux dorsaux ayant à recouvrir quatre surfaces représentées : l'une, par le côté interne du premier métacarpien et une partie des chairs de l'éminence thénar; une seconde, par le côté externe du cinquième métacarpien et des chairs de l'éminence hypothénar; une troisième par les facettes articulaires inférieures des os du carpe, ou par les bouts des métacarpiens sciés, et enfin, la quatrième, par les chairs conservées avec les téguments de la face palmaire.

Dans cette opération, les branches artérielles qui sont nécessairement

ouvertes, sont : la dorsale du métacarpe, l'arcade palmaire profonde sur deux points de son étendue, les digitales correspondant aux deuxième et troisième espaces intermétacarpiens, la collatérale externe de l'index et la collatérale interne de l'annulaire. L'arcade palmaire superficielle et les interosseuses des premier et quatrième espaces intermétacarpiens pourraient aussi être ouvertes, mais on respecte facilement ces dernières si, dans l'incision des chairs interosseuses, l'on a soin de longer les métacarpiens malades, comme nous l'avons dit; il en sera de même pour l'arcade palmaire superficielle, si les tendons fléchisseurs ne sont pas divisés trop haut. Quoi qu'il en soit, nous pensons que, le plus souvent, l'arcade palmaire profonde seule doit réclamer la ligature ou la torsion, et que dans le cas où il serait nécessaire d'employer quelque moyen hémostatique sur les autres branches ou rameaux artériels, le simple froissement ou la mâchure de ces vaisseaux devrait suffire, et qu'enfin, au besoin, la torsion devrait être préférée à la ligature, en vue d'éviter la présence d'un grand nombre de corps étrangers dans la plaie.

Lorsque l'hémorragie est arrêtée, on opère le pansement en appliquant un point de suture qui réunit l'angle de chacun des lambeaux à la partie moyenne et rentrante de la plaie des téguments palmaires; un second et un troisième points de suture peuvent être appliqués plus haut pour réunir transversalement la plaie de la face dorsale. Des bandelettes agglutinatives recourbées de la face dorsale sur la face palmaire, complètent cette réunion en bas. Les parties sont ensuite légèrement déprimées sur les deux faces opposées de la main, et maintenues convenablement en contact par de la charpie ou du coton cardé, des compresses et une bande modérément serrée.

Si l'amputation ne devait comprendre que deux métacarpiens, le sommet de l'angle de bifurcation des incisions devrait tomber sur l'espace interosseux des deux métacarpiens à enlever.

AMPUTATION SIMULTANÉE DE PLUSIEURS MÉTATARSIENS DU MILIEU.

Comme nous l'avons dit, le mode en Y est applicable au pied comme à la main; et c'est surtout pour l'amputation simultanée de deux métatarsiens du milieu, qu'il pourra plus particulièrement offrir au chirurgien une res-

source précieuse. Nous ne nous arrêterons pas à en décrire de nouveau le manuel opératoire, mais nous ferons remarquer que l'axe des trois métacarpiens externes n'est pas tout à fait parallèle à l'axe du pied, et qu'il y a là une obliquité de dehors en dedans et d'arrière en avant. C'est dans cette dernière direction que l'axe de l'incision en Y doit se trouver pour la facilité de la désarticulation.

MODE EN T.

Le mode en T a pour caractère distinctif, la division transversale ou circulaire des parties molles, avec addition d'une incision longitudinale ou perpendiculaire à la solution de continuité produite par la première incision.

Il présente tous les caractères de la méthode mixte ou oblique.

Il est appliquable dans toutes les régions, lorsque les téguments sont intacts à la même hauteur sur tout le pourtour du membre.

Il doit être mis en pratique toutes les fois qu'en suivant la méthode circulaire, la dissection de la peau est difficile par l'effet d'une disposition particulière, telle que la conicité du membre. Sous ce rapport, les régions qui doivent en réclamer le plus souvent l'application, sont : l'épaule pour la désarticulation scapulo-humérale; l'aine pour la désarticulation iléo-fémorale; la partie moyenne de l'avant-bras; le tiers inférieur de la cuisse; les deux tiers inférieurs de la jambe; et enfin, les régions des doigts et des orteils pour l'amputation des phalanges et notamment pour les désarticulations métacarpo et métatarso-phalangiennes.

Les procédés déjà connus qui peuvent être rattachés au mode en T, sont ceux de Larrey pour les désarticulations scapulo-humérale et coxo-fémorale, et celui de M. Lenoir pour l'amputation sus-malléolaire de la jambe. A la rigueur, le procédé de Larrey pour la désarticulation scapulo-humérale se rapproche autant du mode ovalaire que du mode en T; il forme la transition de l'un à l'autre.

OBSERVATIONS GÉNÉRALES ET SPÉCIALES SUR L'APPLICATION DU MODE EN T.

Dans ce mode opératoire, comme dans les précédents, nous établissons encore en règle générale, de diviser les téguments sur tout le pourtour du membre dans le premier temps de l'opération, quel que soit le mode que l'on adopte pour la division des autres parties molles. Ce précepte a

toujours pour but la régularité des bords de la plaie et la réunion immédiate.

A l'épaule, soit que l'on donne aux incisions la forme indiquée par Larrey, ou celle du mode en T proprement dit, on se conduira pour la section des chairs du creux de l'aisselle, comme nous l'avons dit en traitant du mode elliptique.

Dans la désarticulation de la cuisse, la conduite de Larrey qui consistait à lier l'artère fémorale immédiatement en dessous du ligament de Fallope, avant de la diviser, nous paraît devoir être imitée pour l'application du mode en T. On peut alors découvrir l'articulation sur tout son pourtour, avec beaucoup plus de sécurité.

A l'avant bras, l'incision longitudinale serait pratiquée sur la ligne médiane de l'une des faces du membre et non sur l'un de ses bords, afin d'éviter que le bout de l'os correspondant ne vienne faire saillie à travers les lèvres de la plaie.

A la jambe, l'incision longitudinale peut être placée sur la face interne, et mieux encore sur la face antérieure, au devant de l'espace interosseux.

Aux doigts et aux orteils, cette incision longitudinale doit être placée de préférence sur la face dorsale, et, s'il s'agit de la désarticulation simultanée de plusieurs doigts ou de plusieurs orteils, il faut avoir soin de la faire tomber sur le milieu de la largeur de l'incision transversale.

La désarticulation simultanée de plusieurs orteils étant, à notre avis, l'amputation qui réclame le plus essentiellement l'application du mode en T, nous allons lui consacrer un peu plus de détails.

Amputation simultanée de plusieurs orteils dans leur articulation métatarso-phalangienne. (Pl. VIII.)

Un aide placé au côté externe de la jambe, maintient le pied et écarte les orteils sains. Le chirurgien, placé en face du patient, saisit les orteils à enlever, et fait sur eux et sur leurs commissures, au niveau du bord libre de celles-ci, une incision circulaire qui les embrasse dans leur ensemble. Cette incision achevée, il en pratique aussitôt une seconde qui, partant sur la face dorsale, à cinq ou six millimètres au-dessus des articulations à ouvrir,

tombe perpendiculairement au milieu de l'étendue transversale de la première. Il dissèque alors les téguments et forme ainsi deux lambeaux dorsaux triangulaires que l'aide maintient renversés, en appuyant ses pouces sur leur face saignante. L'opérateur divise ensuite les tendons extenseurs et fléchisseurs, ouvre successivement les articulations par leur face supérieure, et termine en coupant les ligaments plantaires et les parties qui unissent latéralement les orteils sains aux orteils malades.

La réunion doit produire une cicatrice en T renversé, pour l'observateur placé en face de l'opéré.

Ici finit l'exposé de nos nouveaux modes et procédés d'amputation.

Dans nos descriptions, nous nous sommes principalement attaché aux procédés applicables aux désarticulations ; la raison en est simple : les variétés de forme et de disposition étant plus nombreuses et plus prononcées au niveau des articles que dans les autres sections des membres, il est plus difficile d'y disposer symétriquement les incisions des parties molles qui doivent concourir à la réunion de la plaie, et d'accommoder les lambeaux aux surfaces qu'ils doivent recouvrir. L'opérateur a donc besoin d'indications plus précises pour ces régions que pour celles de la continuité des os, où l'application des formules générales propres à chacun des différents modes que nous avons passés en revue, est beaucoup plus facile.

Un autre motif aurait pu nous faire insister plus particulièrement sur les désarticulations. C'est qu'indépendamment des difficultés que craignent de ne pouvoir surmonter les praticiens qui n'ont pas l'occasion de s'exercer au manuel opératoire de ces amputations, beaucoup de chirurgiens sont encore imbus contre elles d'une certaine prévention que les succès obtenus dans ces dernières années, n'ont pu détruire entièrement, et qui repose, en grande partie, sur une analogie qu'ils croient, à tort, trouver entre ces opérations et les plaies pénétrantes des articulations.

Nous ne voulons pas entrer ici dans les détails que soulève la question des avantages et des inconvénients attachés aux amputations faites dans la contiguïté, comparés à ceux que présentent les amputations opérées dans

la continuité des os. Pour nous, cette question est résolue en pratique comme en théorie, par le principe de laisser au membre le plus de longueur possible; et, sans nous écarter de ce principe, nous croyons que, dans la plupart des cas, les amputations du premier genre ou de contiguïté, offrent moins d'inconvénients, et sont généralement plus avantageuses que celles du second genre ou de continuité.

Cependant, avant de terminer notre travail, nous croyons devoir faire quelques réflexions qui doivent servir à éclairer l'étiologie des accidents graves attachés aux plaies pénétrantes des articulations, et, en même temps, à démontrer la différence considérable qui existe, quant aux dangers, entre l'ouverture d'une articulation dont les principaux éléments sont conservés, et la plaie qui résulte d'une amputation.

RÉFLEXIONS SUR LES PLAIES PÉNÉTRANTES DES ARTICULATIONS, COMPARÉES AUX PLAIES QUI RÉSULTENT DES AMPUTATIONS DANS LA CONTIGUITÉ DES OS.

En voulant se rendre compte des accidents souvent mortels qu'occasionnent les plaies pénétrantes des articulations, les anciens, et avec eux A. Paré, invoquaient la lésion des aponévroses et des tendons qu'ils croyaient pourvus de beaucoup de nerfs. Plus tard, on a fait dériver ces accidents de causes diverses, à savoir : de la résistance des parties qui forment les articulations, résistance qui donnerait lieu à une sorte d'étranglement des tissus tuméfiés (Brasdor, Bichat, Larrey); de l'action que le pus exerce sur les cartilages (David); de la lésion des nerfs, des vaisseaux, des tendons, des capsules articulaires, et de la dépravation de l'humeur synoviale (Hévin); de l'influence de l'air qui augmenterait la sensibilité des membranes qui tapissent les cavités articulaires (B. Bell, Monro, Thomson); et, enfin, de l'action simultanée de plusieurs des causes précitées, c'est-à-dire de l'influence de l'air, de la lésion des cartilages et de l'irritation produite par l'application des pièces de pansement (Boyer).

Sans nous arrêter à la lésion des aponévroses, des tendons et des cartilages, dont l'innocuité est aujourd'hui reconnue, nous admettons que la plupart des autres causes que nous venons d'indiquer, ont quelque chose de plus ou moins fondé, et qu'elles peuvent concourir au développement

des accidents qui nous occupent; mais, il est évident qu'aucune d'elles ne rend compte de l'origine de l'inflammation, qu'aucune ne remonte clairement à son principe, et n'explique, d'une manière satisfaisante, la raison de l'opiniâtreté de cette phlegmasie et de l'insuffisance des moyens antiphlogistiques les plus énergiques employés pour la combattre.

M. Velpeau (1), après avoir cité les opinions de ses devanciers sur la cause des accidents en question, s'arrête à l'opinion des praticiens qui, tels que Monro, Bell, Thomson, etc., rapportent ces accidents à l'action de l'air sur les surfaces articulaires. « L'air extérieur, dit-il, n'exerce par lui-même aucune influence délétère sur les surfaces articulaires, non plus que sur les membranes synoviales à l'état sain. L'innocuité des amputations dans la contiguïté ne laisse pas le moindre doute à cet égard. » Selon M. Velpeau, le contact de l'air au fond d'une articulation ne doit nuire que par les modifications qu'il imprime aux fluides, soit synoviaux, soit purulents, qui, emprisonnés dans une cavité anfractueuse solide dont la température est ordinairement augmentée, contractent ainsi des qualités nouvelles et occasionnent bientôt de graves désordres. Après cette explication, on est quelque peu étonné de voir M. Velpeau arriver à conclure que « l'action de l'air est à redouter dans les plaies pénétrantes des articulations, *mais seulement à partir du moment où leur membrane synoviale est déjà le siége d'un état de phlogose, où des fluides épanchés y ont déjà subi quelque altération.* » Ne semblerait-il pas, d'après cela, que, dès qu'il y a absence d'inflammation, l'air ne peut acquérir ou communiquer des propriétés malfaisantes aux liquides contenus dans l'article, et, partant, qu'on n'a rien à redouter de l'accès de ce fluide dans une articulation, lorsque les parties qui constituent celle-ci, ne sont pas dans un état de phlogose?

D'après M. Velpeau, ce serait l'inflammation qui produirait l'altération des fluides contenus dans l'article, et l'action de l'air ne viendrait que secondairement se joindre à cette altération et à l'état inflammatoire, pour donner lieu aux désordres signalés. Il y a là évidemment erreur pour la plupart des cas. Presque toujours, c'est l'introduction de l'air qui est le

(1) Dictionnaire de médecine, 2me édition, art. *Articulations.*

point de départ des accidents : c'est sa présence qui occasionne l'altération de la synovie et des autres liquides épanchés, c'est la combinaison de ces éléments viciés, qui détermine l'inflammation et tout le cortége des symptômes qui en résultent. En d'autres termes, l'altération des liquides, l'inflammation et les accidents qui en sont la conséquence, n'ont le plus souvent ici, d'autre cause que l'entrée et le séjour prolongé de l'air dans la cavité articulaire.

En effet, quand une articulation saine d'ailleurs, vient à être ouverte accidentellement, l'inflammation ne s'y développe qu'après un temps plus ou moins long, rarement avant le troisième jour et ordinairement au cinquième ou au sixième jour (Boyer). Comment cela se fait-il? C'est que pendant cet intervalle, il s'est opéré dans l'article, un travail chimico-pathologique dont le produit, s'il n'est point expulsé, exerce nécessairement sur les parties qui l'entourent, une influence anormale nuisible. C'est que l'air qui, malgré l'étroitesse de la plaie, a pu pénétrer dans la cavité articulaire au moment même de l'accident ou immédiatement après, s'y trouvant retenu, se met bientôt à la température du milieu dans lequel il est placé, s'échauffe par conséquent, se dilate, et agit mécaniquement sur la membrane dont il surexcite et augmente la sécrétion. Dans ces conditions, le produit de la sécrétion doit infailliblement s'altérer, se vicier. Il résulte ainsi du contact de l'air avec la synovie et d'autres liquides, tels que le sang, qui pourraient être épanchés dans l'article, un composé délétère qui finit par irriter vivement les surfaces avec lesquelles il est en contact, amène bientôt leur inflammation, et agit en même temps comme substance miasmatique ou intoxicante. Le pus qui est ensuite formé, subit une altération analogue à celle de ces fluides, et vient encore ajouter à leurs propriétés malfaisantes. Les accidents qui surviennent à la suite de cet état de choses, sont d'autant plus graves et plus difficiles à conjurer que la cavité articulaire est plus anfractueuse, que les fluides trouvent une issue plus difficile, que l'air continue à arriver dans le foyer où ils croupissent, et enfin, que l'inflammation qu'ils occasionnent est plus intense.

C'est avec raison que, dans ces circonstances, J.-L. Petit et Boyer conseillent de pratiquer des incisions larges et multiples, et d'évacuer les

liquides altérés en faisant des injections dans la cavité articulaire. Cependant, on doit le reconnaître, ces illustres chirurgiens n'ont pas donné à cette indication et aux faits sur lesquels ils l'appuient, leur véritable signification, en attribuant les accidents qui nous occupent plutôt au séjour du pus qu'à l'impression de l'air sur l'intérieur de l'article, et en disant que « lorsque l'altération des cartilages et des os n'a point précédé la formation de l'abcès, le contact de l'air est moins nuisible que ne le seraient le croupissement et l'altération du pus (1). » Or, dans ce cas-ci, c'est évidemment l'introduction et le séjour de l'air dans l'article qui contribuent le plus à l'altération du pus, altération qui, nous ne l'ignorons pas, doit être accélérée dans sa marche par l'état inflammatoire des tissus environnants.

L'explication que nous donnons ici est confirmée par l'expérience et par Boyer lui-même, qui, tout en restant dans le vrai comme guide du praticien, se trouve, en quelque sorte, en contradiction avec ce qu'il a avancé précédemment, lorsqu'il dit en parlant des abcès formés spontanément ou par cause interne, qu'on ne doit pas se presser de les ouvrir, parce que, « dans ce cas, la présence du pus dans l'articulation ne peut avoir aucun inconvénient, tandis que son évacuation subite est promptement suivie de son altération (2). » Quelle est donc la raison de cette différence? Elle provient de ce que dans le cas d'abcès par cause interne, l'air n'a point pénétré dans l'article, et que le pus, par lui-même et malgré un croupissement d'une certaine durée, n'a pas les qualités malfaisantes qu'il acquiert par son contact avec l'air introduit dans une cavité articulaire. Les mêmes phénomènes s'observent dans les abcès par congestion avant et après leur ouverture avec pénétration de l'air. Ce n'est donc pas parce que le contact de l'air est moins nuisible que ne le seraient le croupissement et l'altération du pus dans une articulation, que l'on peut justifier la pratique d'incisions larges et multiples, mais c'est parce que, en agissant ainsi, l'air est balayé par les injections avec les liquides qu'il a viciés; c'est que le produit de son mélange avec ceux-ci ne séjourne plus assez longtemps pour y exercer son influence délétère; c'est enfin, parce que l'air y est facilement renouvelé.

(1) Boyer, Traité des maladies chirurgicales, tom. III, page 928, cinquième édition.
(2) Loc. citat.

La conséquence pratique qui découle de l'explication que nous venons de donner en nous appuyant sur les faits et sur la marche des phénomènes pathologiques, est d'une haute importance. Cette explication montre, en effet, qu'il ne suffit pas, pour prévenir ou pour combattre l'inflammation dans le cas qui nous occupe, d'avoir recours aux moyens antiphlogistiques ordinaires, mais qu'il faut surtout s'attacher à prévenir ou à empêcher le séjour de l'air dans l'articulation. En remplissant cette deuxième indication, on remplit le plus souvent la première, et l'on atteint ainsi un double but, puisque l'on prévient ou que l'on empêche l'action d'une sorte de poison sur l'économie, et qu'on attaque l'inflammation dans sa cause première (1).

En admettant donc avec M. Velpeau, que l'air n'exerce point par lui-même, une influence funeste sur les surfaces articulaires, et « qu'il n'est pas plus irritant que l'instrument qui a labouré l'article » (Vidal de Cassis), nous concluons des réflexions qui précèdent :

1° Que le séjour de l'air dans une articulation saine, comme dans une articulation phlogosée, doit produire des effets funestes, mais que, dans le second cas, ces effets se développent avec plus de promptitude et d'énergie;

2° Qu'en empêchant l'accès de l'air dans une articulation ou dans toute autre cavité close de l'économie, ou en provoquant sa sortie lorsqu'il y a pénétré, on enlève une des causes principales et souvent la cause unique de l'inflammation et des autres accidents qui peuvent occasionner la mort.

Nous concluons, en outre, que les opérations faites sur les articulations n'auront plus la gravité qu'elles avaient autrefois, si, en les pratiquant, on empêche l'introduction et le séjour de l'air dans ces cavités, et

(1) Aux incisions conseillées pour évacuer les fluides contenus dans une articulation, nous proposons de substituer un moyen qui aurait le double avantage d'amener cette évacuation, et d'empêcher l'entrée consécutive de l'air. Nous voulons parler de la ponction sous-cutanée et de l'aspiration des fluides au moyen d'une seringue ajustée à la canule d'un trocart, canule qui servirait également à faire, au besoin, des injections émollientes, et qui, pour atteindre ces différents buts, serait garnie d'un robinet. Les instruments de M. J. Guérin et ceux de M. Stanski trouveraient ici une application bien avantageuse. Dans le cas de plaie restée ouverte, il faudrait, après y avoir introduit la canule, fermer hermétiquement la solution de continuité sur celle-ci au moyen de bandelettes agglutinatives, et prendre toutes les précautions nécessaires pour prévenir l'introduction de l'air au moment où l'instrument serait retiré.

qu'à ce point de vue, les ponctions sous-cutanées offrent à cette partie de la thérapeutique chirurgicale, une voie nouvelle qui promet d'être féconde en résultats heureux (1). Enfin, que les amputations dans la contiguïté ne peuvent, sous le rapport des dangers, être comparées aux plaies pénétrantes des articulations; puisque, dans ce dernier cas, les accidents sont dus, en grande partie, à des conditions anatomiques qui sont détruites par le fait de l'amputation, et que la plaie qui résulte de celle-ci se trouve contrairement aux autres plaies articulaires, dans des conditions telles qu'il est facile d'y empêcher le séjour de l'air et des liquides, par une dépression bien faite des parties molles conservées à l'extrémité du moignon.

Nous ajouterons, et ce fait est assez remarquable, que les désarticulations des régions du carpe et du métacarpe, du tarse et du métatarse, qui doivent être regardées comme les plus dangereuses, à cause de leur disposition compliquée et des prolongements des synoviales, sont précisément celles que l'on pratique le plus fréquemment, avec le plus de confiance, et que ces opérations sont souvent suivies de succès.

(1) La pratique a déjà réalisé ces espérances, car des ponctions et même des injections iodées ont été faites avec succès dans des articulations, d'après les principes de la méthode sous-cutanée.

CONCLUSIONS.

I

Toute méthode opératoire doit être envisagée au double point de vue de l'exécution et du résultat, considérés de la manière la plus générale possible.

II

La forme des incisions ne peut pas servir de base à l'établissement d'une méthode opératoire et spécialement d'une méthode d'amputation.

III

Tous les procédés d'amputation se rapportent à trois méthodes, savoir: la méthode circulaire, la méthode à lambeaux et la méthode mixte ou oblique, qui, à la rigueur, pourraient être ramenées à deux : la méthode transversale et la méthode oblique.

IV

La méthode dite ovalaire n'est qu'une variété, un *mode* de la méthode oblique ou méthode mixte.

V

Les procédés appartenant à la méthode oblique peuvent être rattachés à cinq modes principaux qui, classés d'après le degré de généralisation dont ils sont susceptibles, sont : le mode en T, le mode elliptique, le mode ovalaire, le mode en Y et le mode losangique.

VI

Le mode en T peut être appliqué dans toutes les régions, mais il faut comme dans la méthode circulaire, que les téguments soient intacts et sains sur tout le segment du membre où l'opération se pratique.

VII

Le mode elliptique présente deux variétés principales. Il peut être suivi pour toutes les amputations, moins les amputations partielles des régions

carpo-métacarpienne et tarso-métatarsienne, même lorsque les téguments sont détruits ou malades sur la moitié du segment d'un membre.

VIII

Le mode ovalaire est applicable aux désarticulations scapulo-humérale et ilio-fémorale, aux amputations d'un seul métacarpien et d'un seul métatarsien, et à celles d'un seul doigt et d'un seul orteil dans les articulations métacarpo et métatarso-phalangiennes.

IX

Le mode en Y est applicable aux amputations simultanées de plusieurs métacarpiens et à celles de plusieurs métatarsiens, et principalement des métacarpiens ou des métatarsiens du milieu.

X

Le mode losangique s'applique aux amputations simultanées de plusieurs métacarpiens et à celles de plusieurs métatarsiens de côté.

XI

Dans la pratique des amputations, pour avoir une plaie symétrique et à bords taillés régulièrement, il est nécessaire de diviser les téguments sur tout le pourtour du membre, avant d'entamer les autres parties.

XII

Dans les amputations de contiguïté, il est avantageux de diviser complétement les chairs sur tout le pourtour du membre avant d'attaquer l'articulation, à l'imitation de ce qui se fait pour les amputations de continuité.

XIII

La division des chairs faite de dehors en dedans ou des parties superficielles aux parties profondes, est préférable à la division opérée en sens inverse et précédée d'une ponction.

XIV

La présence de masses charnues laissées à l'extrémité du moignon, est généralement plus nuisible qu'utile.

XV

Pour prévenir les douleurs dues à la compression des nerfs à l'extrémité du moignon, il est essentiel de laisser moins de longueur aux nerfs qu'aux muscles.

XVI

La mortification de la peau par défaut de nutrition, n'est pas à craindre dans les lambeaux tégumentaires, si les rapports de cette enveloppe et du *fascia superficialis* ne sont pas détruits. Elle est toujours à redouter dans le cas contraire, parce qu'alors, le réseau vasculaire sanguin sous-cutané qui fournit les matériaux nutritifs à la peau, a dû être entamé ou détruit par la dissection.

XVII

La plaie qui résulte de la coupe transversale des membres est généralement plutôt elliptique que circulaire.

XVIII

Tout lambeau doit être proportionné et symétrique à la surface qu'il est destiné à recouvrir.

XIX

Les dimensions des membres présentent des variétés individuelles trop nombreuses pour permettre d'établir, en règle générale, les dimensions à donner aux lambeaux dans une amputation déterminée. Pour arriver à un résultat certain sous ce rapport, il est nécessaire, dans toute amputation, de connaître la circonférence du membre sur lequel on doit opérer, ou tout au moins l'étendue du plus grand et du plus petit diamètre de cette circonférence.

XX

Les distances des saillies osseuses entre elles, des saillies osseuses aux interlignes articulaires, et des interlignes articulaires entre eux, varient non-seulement selon les âges et selon les sexes, mais aussi suivant les individus; elles ne peuvent être indiquées que d'une manière approximative.

XXI

Dans le cours des amputations de la main ou des doigts, le chirurgien peut éviter de déplacer plusieurs fois les doigts au moyen desquels il main-

tient la partie à enlever, en observant la règle suivante : quand la main saisissante et la main saisie portent le même nom, elles doivent se trouver en même temps dans une position inverse, c'est-à-dire que l'une doit être en pronation pendant que l'autre est en supination. Si, au contraire, les mains diffèrent de nom, elles doivent se trouver simultanément dans la pronation et simultanément dans la supination.

XXII

La rétraction considérable que subissent les chairs et même les téguments de la partie antérieure de la région du coude, après la désarticulation de l'avant-bras, dépend de la rétraction du muscle biceps brachial, dont le tendon inférieur conserve ses adhérences aux chairs et à la peau par l'intermédiaire de l'aponévrose anti-brachiale avec laquelle il se continue.

XXIII

Les dangers des plaies résultant des amputations pratiquées dans la contiguïté des os, ne sont pas comparables à ceux des plaies pénétrantes des articulations.

XXIV

En général, les amputations dans la contiguïté offrent moins d'inconvénients que les amputations dans la continuité des os.

EXPLICATION DES FIGURES.

PLANCHE I.

SITUATION ET DISPOSITION DES VAISSEAUX SANGUINS SOUS-CUTANÉS.

Fig. 1. A. Réseau vasculaire sanguin sous-cutané, vu à la région brachiale à travers l'aponévrose d'enveloppe et le *fascia superficialis* renversés avec la peau jusqu'au pli du bras.

B. La peau incisée seule, laisse voir à nu ce réseau vasculaire.

Fig. 2. Même réseau vu à l'avant-bras. La peau A et le *fascia superficialis* B, sont disséqués et en partie séparés l'un de l'autre. L'aponévrose d'enveloppe C, est restée en place, traversée ainsi que le *fascia superficialis* par plusieurs rameaux artériels et veineux qui s'étendent des vaisseaux profonds au réseau sous-cutané.

Fig. 3. A. Peau et réseau vasculaire sanguin sous-cutané.

B. *Fascia superficialis* disséqué sur ses deux faces.

C. Aponévrose d'enveloppe de l'avant-bras.

Fig. 4. Réseau vasculaire sanguin formé par plusieurs couches anastomotiques superposées les unes aux autres, vu sur une portion de peau injectée et desséchée.

PLANCHE II.

PROCÉDÉ DE MESURE POUR LA FORMATION D'UN LAMBEAU.

Fig. 1. Premier temps. — Mesure de l'épaisseur transversale de la région du coude pour connaître la longueur à donner à un lambeau latéral interne ou externe.

Fig. 2. Deuxième temps. — La mesure trouvée est portée sur le côté où doit être formé le lambeau et placée parallèlement à l'axe de celui-ci, de manière à ce que l'une des extrémités de cette mesure soit supérieure et se trouve au niveau du point où doit avoir lieu la section du membre, tandis que l'autre, inférieure, indique la limite inférieure du lambeau.

Fig. 3. Troisième temps. — Mesure de l'épaisseur antero-postérieure

du coude pour connaître la longueur à donner à l'extrémité d'un lambeau interne.

Fig. 4. Quatrième temps. — La mesure trouvée dans le troisième temps, est portée au côté interne de l'avant-bras contre lequel on la fait appuyer par sa partie moyenne, en la tenant parallèlement au diamètre antero-postérieur du membre un peu au-dessus du point marqué pour la limite inférieure du lambeau. Puis, on l'incline alternativement en avant et en arrière, jusqu'à ce que chacune de ses extrémités en allant toucher le membre, indique les points où doit passer l'incision.

PLANCHE III.

Fig. 1. Tracé des incisions (1) pour la désarticulation simultanée des trois derniers métacarpiens. — Mode losangique. — Lambeau palmaire.

Fig. 2. Plaie qui résulte de cette amputation.

Fig. 3. Main vue après la réunion linéaire des lèvres de la plaie.

Fig. 4. Tracés des incisions pour les amputations des phalanges et d'un doigt en totalité. — Mode elliptique : A, pour la désarticulation phalango-phalanginienne du doigt annulaire (lambeau dorsal); B, pour la désarticulation phalango-phalanginienne du doigt indicateur (lambeau interne); C, pour la désarticulation métacarpo-phalangienne du doigt *médius* (lambeau antérieur ou palmaire); D, pour la désarticulation métacarpo-phalangienne du pouce (lambeau externe).

Fig. 5. Plaies et lambeaux étalés après ces amputations.

Fig. 6. Moignons vus après la réunion.

PLANCHE IV.

Fig. 1. Tracé des incisions pour l'amputation simultanée des trois premiers métacarpiens, celui du pouce dans son articulation avec l'os trapèze, et les deux autres dans leur continuité. — Mode losangique. — Lambeau palmaire.

Fig. 2. Plaie résultant de cette amputation.

(1) Les lignes continues représentent le tracé des incisions à faire sur la face ou sur le côté du membre qui est tourné vers l'observateur, et les lignes pointillées indiquent le même tracé pour la face ou le côté opposé.

Fig. 3. Réunion linéaire des lèvres de la plaie.

Fig. 4 et 5. Tracés des incisions dorsales et palmaires pour la désarticulation simultanée des trois métacarpiens du milieu. — Mode en Y.

Fig. 6. Plaies et lambeaux étalés.

Fig. 7. Réunion linéaire des lèvres de la plaie.

PLANCHE V.

DÉSARTICULATION RADIO-CARPIENNE. — MODE ELLIPTIQUE.

Fig. 1. Tracé des incisions pour la formation d'un lambeau dorsal.

Fig. 2. Plaie étalée, lambeau relevé.

Fig. 3. Tracé des incisions, vu par la face dorsale de la main, pour un lambeau latéral interne.

Fig. 4. Plaie et lambeau interne étalés.

Fig. 5. Tracé des incisions dorsales pour un lambeau formé obliquement en travers de la face dorsale du métacarpe.

Fig. 6. Lambeau relevé en haut et en dehors.

PLANCHE VI.

AMPUTATIONS DE L'AVANT-BRAS. — MODE ELLIPTIQUE.

Fig. 1. Tracé des incisions, vu par la face antérieure du membre pour la désarticulation huméro-cubitale. — Lambeau postérieur.

Fig. 2. Plaie résultant de cette amputation.

Fig. 3. Tracé des incisions pour l'amputation de l'avant-bras à sa partie supérieure. — Lambeau antérieur.

Fig. 4. Plaie étalée.

Fig. 5. Réunion linéaire des lèvres de la plaie.

PLANCHE VII.

DÉSARTICULATION SCAPULO-HUMÉRALE. — MODE ELLIPTIQUE. — LAMBEAU POSTÉRIEUR.

Fig. 1. Tracé des incisions, vu par la face externe du bras.

Fig. 2. Plaie étalée.

Fig. 3. Réunion linéaire des lèvres de la plaie.

PLANCHE VIII.

Fig. 1. Tracé des incisions pour la désarticulation simultanée des trois orteils du milieu dans leur articulation métatarso-phalangienne. — Mode en T.

Fig. 2. Plaie étalée, lambeaux relevés.

Fig. 3. Réunion linéaire des lèvres de la plaie.

Fig. 4. Tracé des incisions pour la désarticulation simultanée des trois derniers métatarsiens. — Mode losangique. — Lambeau plantaire.

Fig. 5. Plaie résultant de cette amputation.

Fig. 6. Réunion linéaire des lèvres de la plaie.

PLANCHE IX.

Fig. 1. Tracé des incisions pour la désarticulation simultanée des deux premiers métatarsiens. — Mode losangique.

Fig. 2. Plaie résultant de cette amputation.

Fig. 3. Pied vu après la réunion linéaire des lèvres de la plaie.

Fig. 4. Tracé des incisions pour l'amputation sus-malléolaire de la jambe à sa partie inférieure. — Mode elliptique. — Lambeau antérieur.

Fig. 5. Plaie étalée.

Fig. 6. Extrémité du moignon, vue par sa partie antérieure après la réunion des lèvres de la plaie.

PLANCHE X.

AMPUTATION DU MÉTATARSE EN TOTALITÉ. — MODE ELLIPTIQUE.

Fig. 1 et 2. Tracés des incisions pour la désarticulation du métatarse en totalité. — Lambeau plantaire-interne.

Fig. 3. Plaie produite par cette amputation.

Fig. 4. Moignon après la réunion linéaire des lèvres de la plaie.

Fig. 5 et 6. Tracés des incisions pour un lambeau dorsal.

Fig. 7. Plaie résultant de cette amputation. — Les quatre derniers métatarsiens ont été sciés au niveau de la facette antérieure du premier cunéiforme.

PLANCHE XI.

DÉSARTICULATION DU MÉTATARSE EN TOTALITÉ. — MODE ELLIPTIQUE.

Fig. 1 et 2. Tracés des incisions pour un lambeau externe.

Fig. 3. Plaie résultant de cette amputation.

Fig. 4 et 5. Tracés des incisions pour un lambeau interne.

Fig. 6. Plaie étalée après l'amputation.

Fig. 7. Moignon après la réunion linéaire des lèvres de la plaie.

PLANCHE XII.

AMPUTATION MÉDIO-TARSIENNE. — MODE ELLIPTIQUE.

Fig. 1. Tracé des incisions plantaires pour la formation d'un lambeau interne.

Fig. 2. Plaie étalée après l'amputation.

Fig. 3. Moignon vu après la réunion.

Fig. 4 et 5. Tracés des incisions pour la formation d'un lambeau externe.

Fig. 6. Plaie où l'on voit le cuboïde scié au niveau de la facette antérieure de l'astragale.

PLANCHE XIII.

AMPUTATION DU PIED EN TOTALITÉ. — MODE ELLIPTIQUE.

Fig. 1. Tracé des incisions pour la formation d'un lambeau interne.

Fig. 2. Plaie étalée après la désarticulation simple du pied dans l'articulation tibio-astragalienne.

Fig. 3. Moignon vu par sa partie antérieure après la réunion linéaire des lèvres de la plaie.

Fig. 4. Tracé des incisions du côté externe du pied, pour la formation d'un lambeau externe.

Fig. 5. Plaie résultant de cette amputation après la section des malléoles.

Fig. 6. Extrémité du moignon après la réunion linéaire des lèvres de la plaie.

PLANCHE XIV.

DÉSARTICULATIONS FÉMORO-TIBIALE ET TIBIO-ASTRAGALIENNE. — MODE ELLIPTIQUE.

Fig. 1. Tracé des incisions, vu par la face antérieure de la jambe pour la désarticulation fémoro-tibiale. — Lambeau antérieur.

Fig. 2. Plaie étalée après l'amputation.

Fig. 3. Tracé des incisions internes pour la même désarticulation en formant un lambeau interne.

Fig. 4. Plaie étalée.

Fig. 5 et 6. Tracés des incisions pour la désarticulation tibio-astragalienne en formant un lambeau plantaire.

Fig. 7. Disposition de la plaie après cette amputation.

Fig. 8. Moignon vu par la face antérieure après la réunion linéaire des lèvres de la plaie.

PLANCHE XV.

DÉSARTICULATION ILIO-FÉMORALE. — MODE ELLIPTIQUE.

Fig. 1. Tracé des incisions antéro-externes pour la formation d'un lambeau externe.

Fig. 2. Plaie étalée après la désarticulation.

Fig. 3. Réunion linéaire des lèvres de la plaie.

TABLE DES MATIÈRES.

Pages.

INTRODUCTION. 1
Méthode, mode et procédé. 8
Historique et appréciation. 10
CONSIDÉRATIONS GÉNÉRALES SUR LES DIFFÉRENTES MÉTHODES D'AMPUTATION DES MEMBRES. 15
Méthode circulaire ou transversale. 15
Méthode à lambeaux. 16
Méthode oblique. 16
Conservation de chairs dans la plaie. 17
Saillie de l'os et conicité du moignon. 19
Mortification de la peau par défaut de vitalité. 21
Compression des nerfs et de leurs renflements terminaux. 22
Excoriation, ulcération de la peau à l'extrémité du moignon guéri. — Déchirure de la cicatrice. 27
Division de la peau et des autres parties molles. 29
Parallèle entre les avantages et les inconvénients des modes de division de dehors en dedans et de dedans en dehors. 30
Symétrie des incisions et de la plaie. 32
MODE ELLIPTIQUE. — Ses caractères. — Il présente deux catégories. 34
Règles à suivre pour la formation d'un lambeau symétrique à la surface qu'il doit recouvrir. 38
Procédé de mesure.. 39
Valeur des indications précisées par des chiffres relativement à la situation des saillies osseuses et des interlignes articulaires, et relativement aux dimensions à donner aux lambeaux. 40
Avantages du mode elliptique. 41

Pages.

AMPUTATIONS DES DOIGTS 43
Désarticulations phalangiennes et phalangettiennes. 43
Désarticulations métacarpo-phalangiennes. 46
Désarticulation simultanée des quatre derniers doigts. 48
AMPUTATIONS DE LA MAIN. 49
Désarticulation du métacarpe en totalité. 49
Amputation du métacarpe dans la continuité de ses os. — Désarticulation médio-carpienne. 50
Désarticulation radio-carpienne. 51
AMPUTATIONS DE L'AVANT-BRAS. 52
Désarticulation huméro-cubitale.. 52
Remarque anatomico-chirurgicale à propos de cette désarticulation. 54
Amputation dans la continuité de l'avant-bras. 57
AMPUTATIONS DU BRAS.
Dans la continuité et dans la contiguïté. 57
AMPUTATIONS DES ORTEILS.
Désarticulations métatarso-phalangiennes. 58
AMPUTATIONS DU PIED.
Amputations du métatarse en totalité. — Continuité et contiguïté. 58
Désarticulation médio-tarsienne.. 61
Désarticulation tibio-tarsienne. 62
AMPUTATIONS DE LA JAMBE.
Continuité. 66
Désarticulation fémoro-tibiale. 67
AMPUTATIONS DE LA CUISSE.
Continuité 68
Désarticulation ilio-fémorale. 68
MODE LOSANGIQUE. 70
AMPUTATIONS DE PLUSIEURS MÉTACARPIENS DE CÔTÉ. 70
Désarticulation simultanée des trois derniers métacarpiens. 72
Désarticulation simultanée des trois premiers métacarpiens. 74
Amputations partielles du métacarpe et du carpe. — Continuité et contiguïté. . . 74
APPLICATION DU MODE LOSANGIQUE AUX AMPUTATIONS PARTIELLES DU PIED. 75
Désarticulation des deux premiers métatarsiens. 75
MODE EN Y. 77
Amputation simultanée des trois métacarpiens du milieu. 77
Amputation simultanée de plusieurs métatarsiens du milieu. 79
MODE EN T. 81
Observations générales et spéciales sur l'application du mode en T. 81
Application du mode en T à l'épaule, — à la cuisse, — à l'avant-bras, — à la jambe, —aux doigts et aux orteils.. 82

Pages.

Désarticulation simultanée de plusieurs orteils dans leur articulation métacarpo-phalangienne. 82

Réflexions sur les plaies pénétrantes des articulations, comparées aux plaies qui résultent des amputations dans la contiguïté des os. 84

Conclusions. 90

Explication des figures. 94

FIN DE LA TABLE.

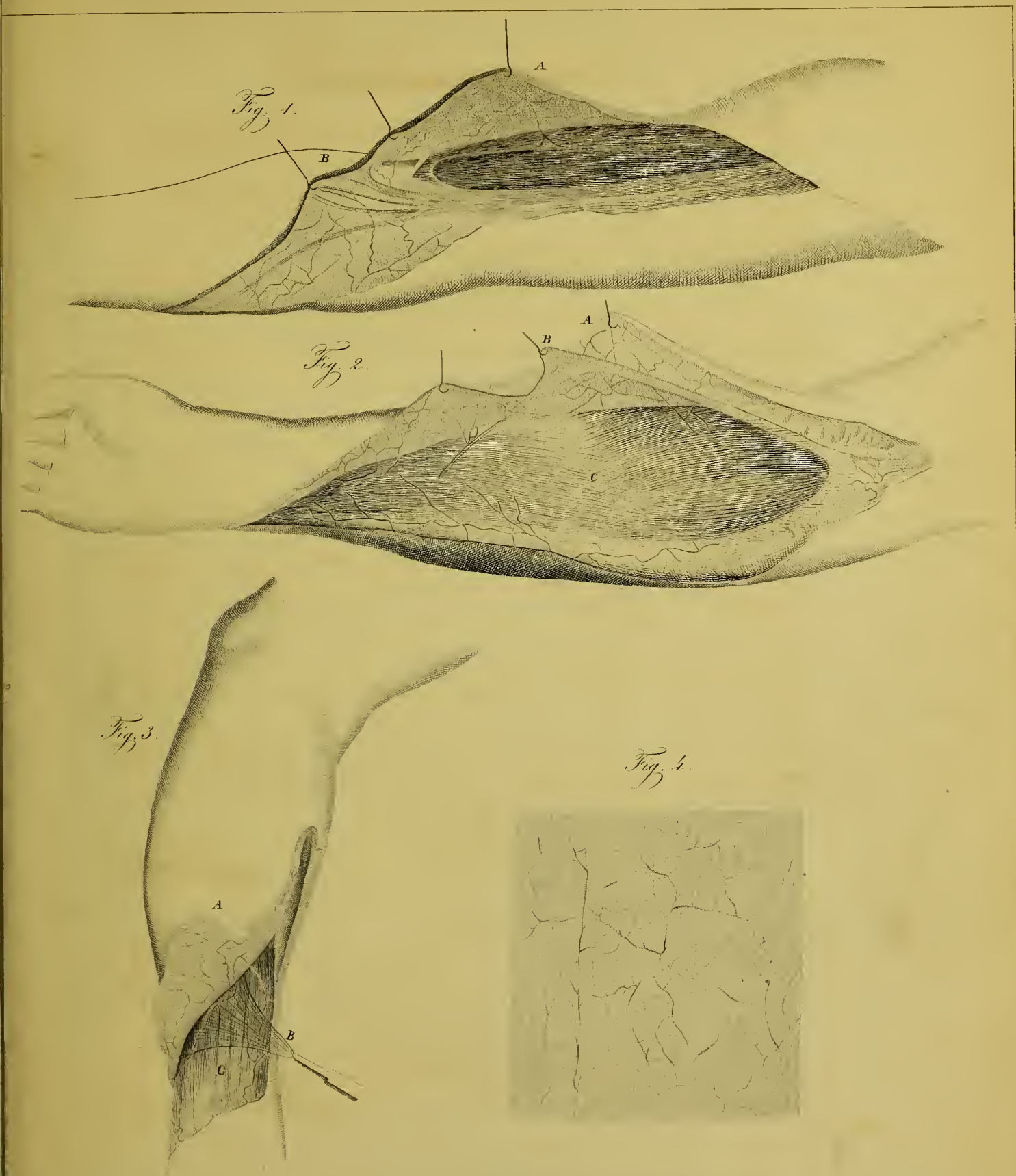

Lith. Royale V.e P. Degobert, Bruxelles.

Decleermacker sculp.

Gravée par M. Decleermacker.

Lith. Royale Ve P. Degobert, Bruxelles.

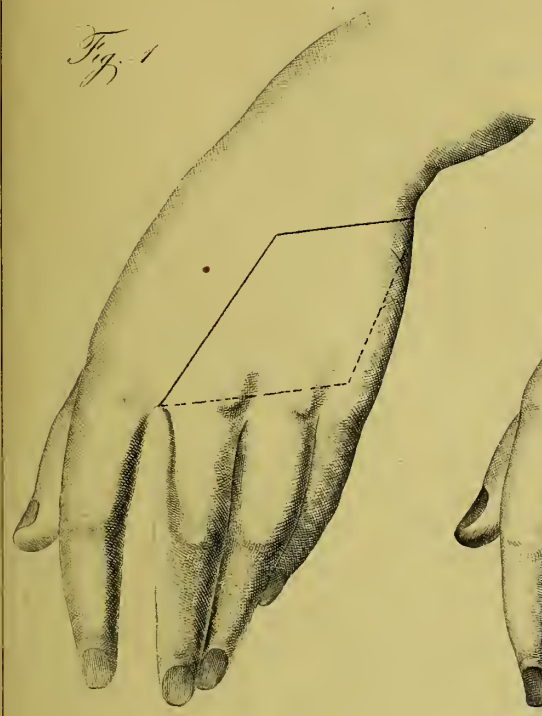

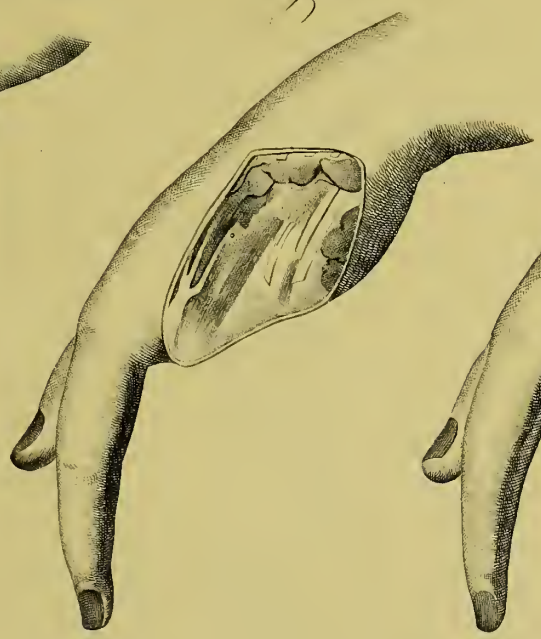

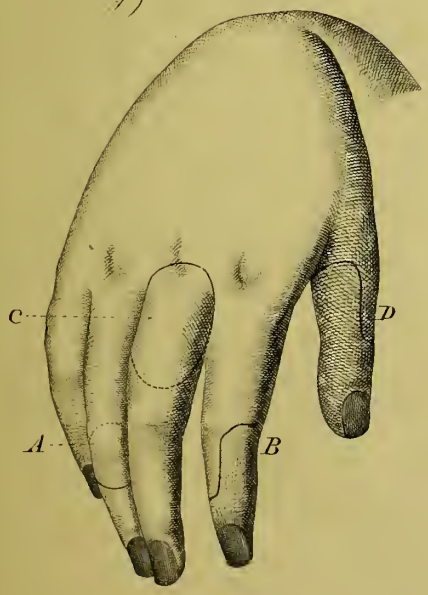

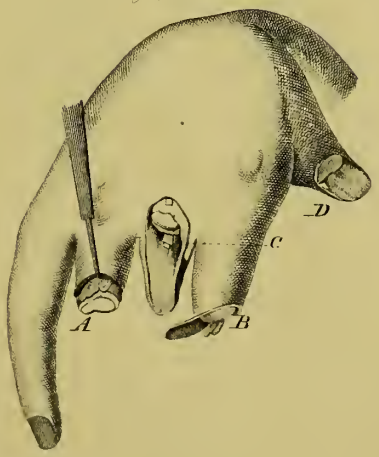

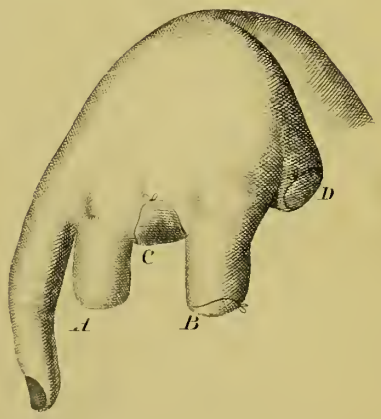

Gravée par M. Declermacker.

Lith. Royale Ve P. Degobert, Bruxelles.

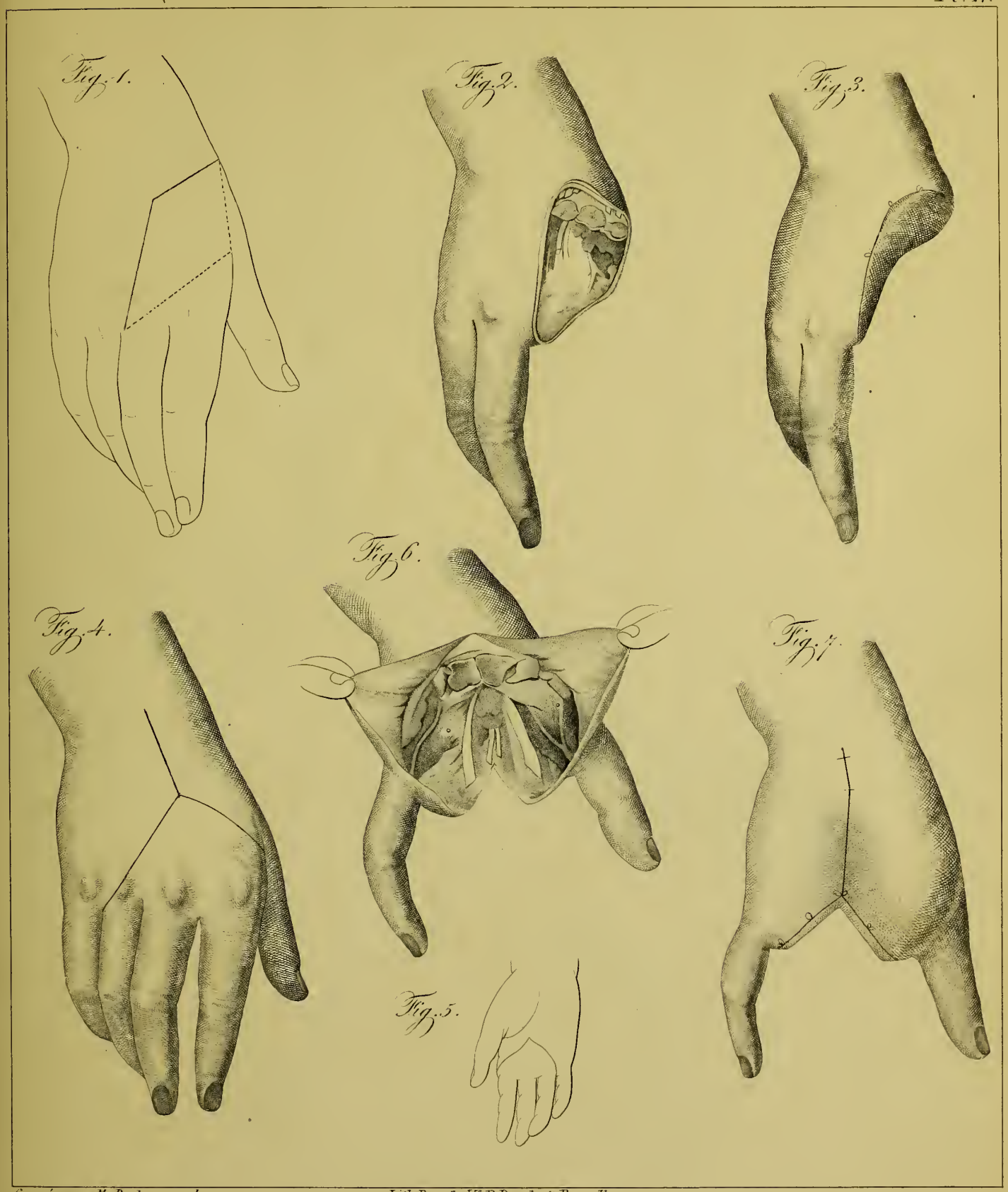

Gravée par M. Decleermaeker.

Lith. Royale Vve P. Degobert, Bruxelles.

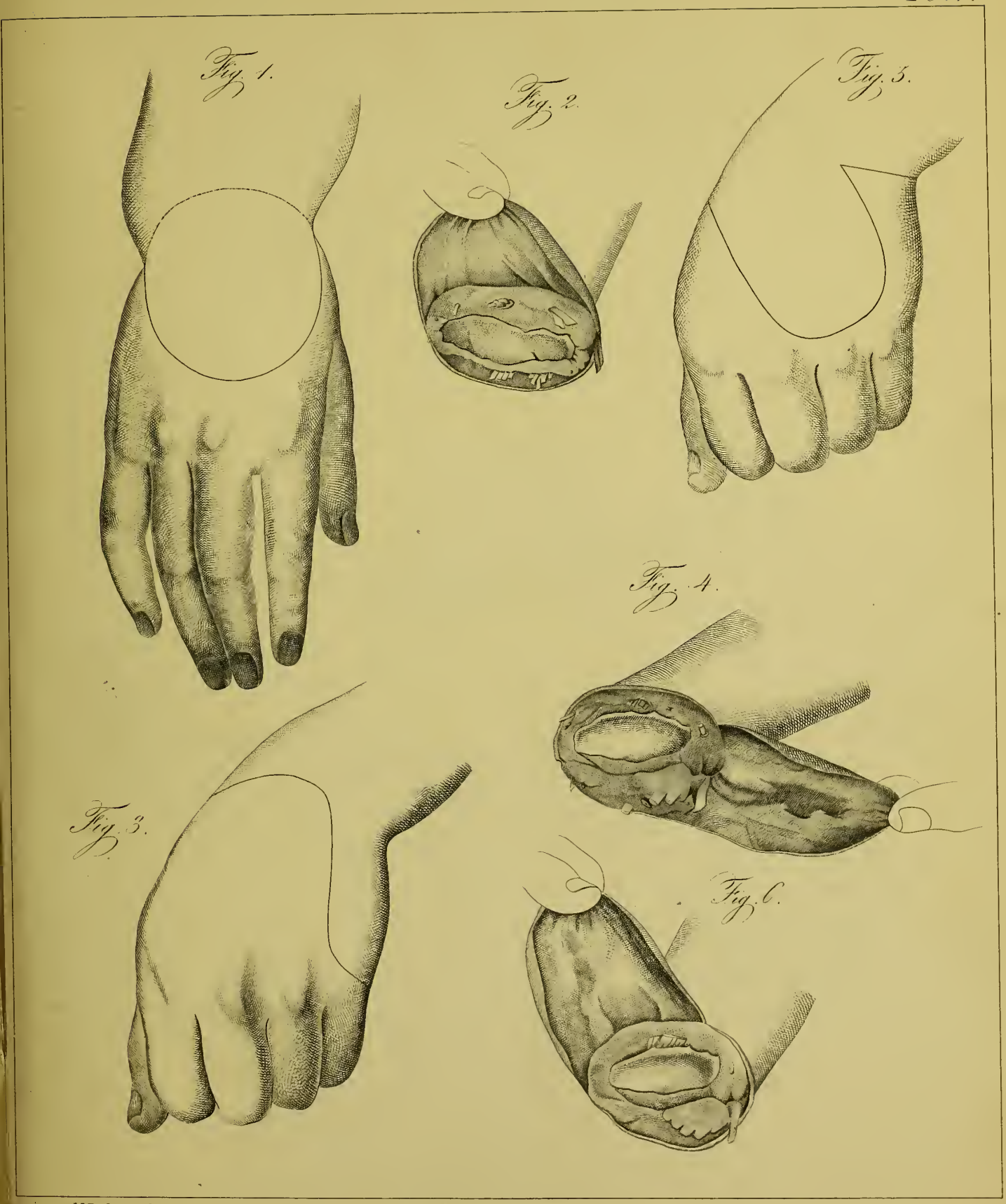

ravée par M. Declermaeker.

Lith. Royale Vve P. Degobert, Bruxelles

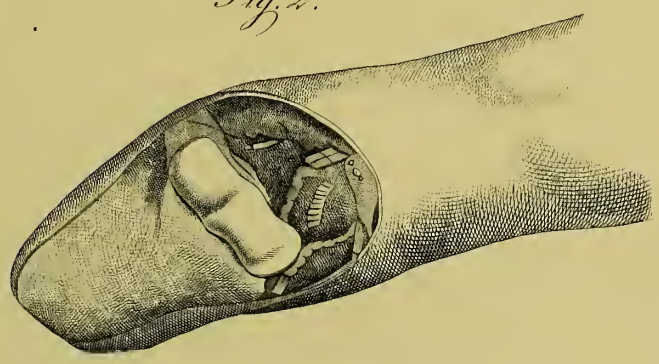

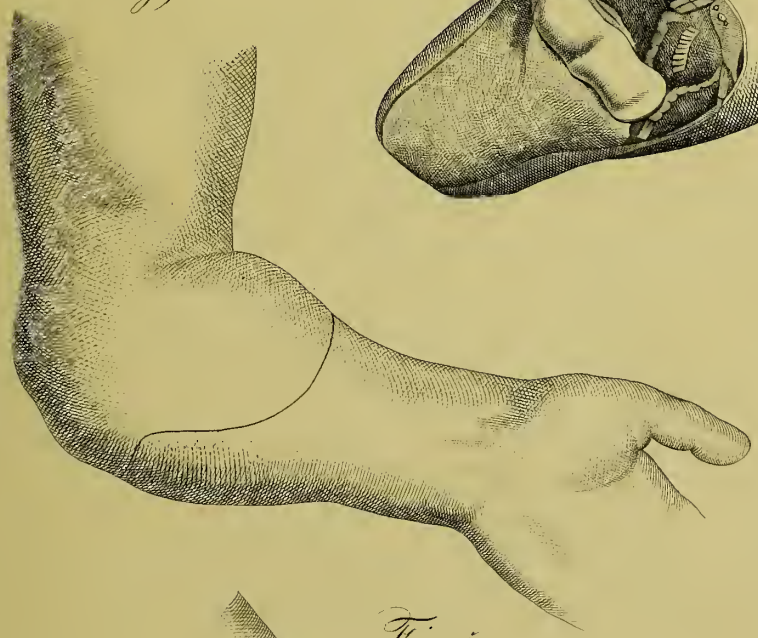

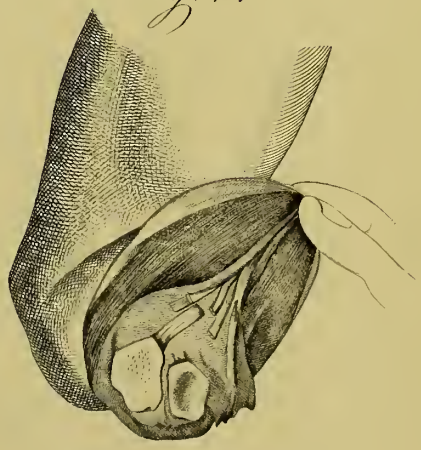

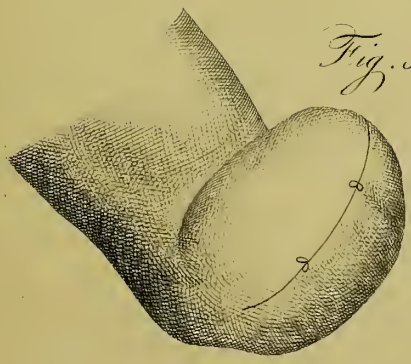

Gravée par M. Decleermacker.

Lith. Royale. Vve P. Degobert, Bruxelles.

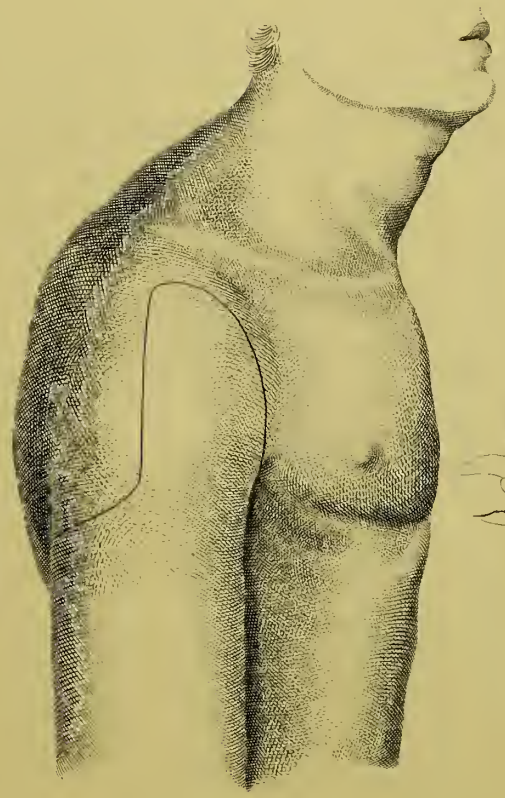

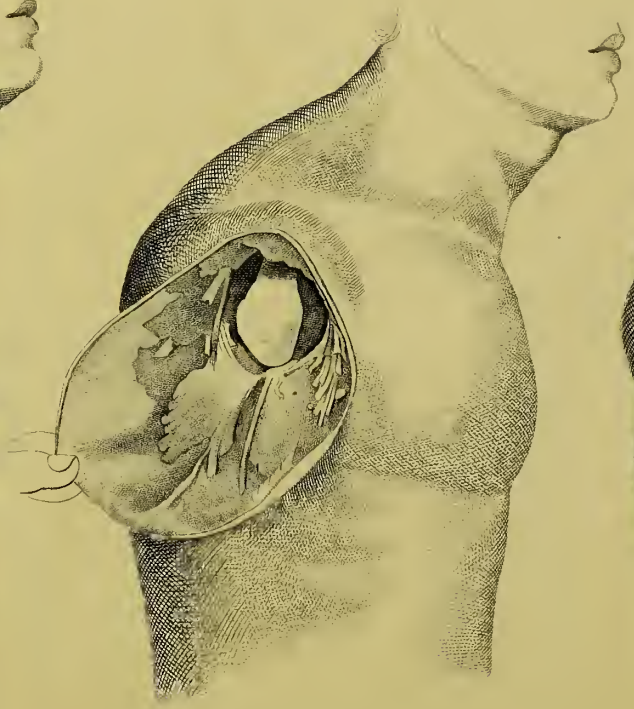

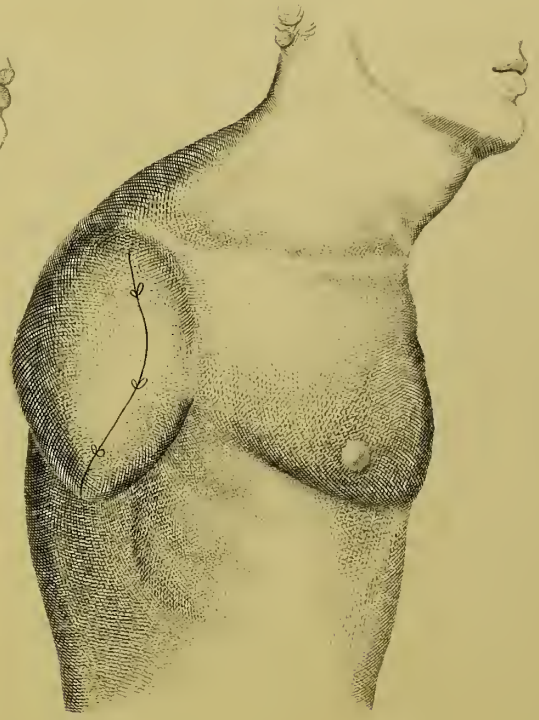

Gravé par M. Debarquenne

Lith. Royale V.e P. Deuchert Bruxelles

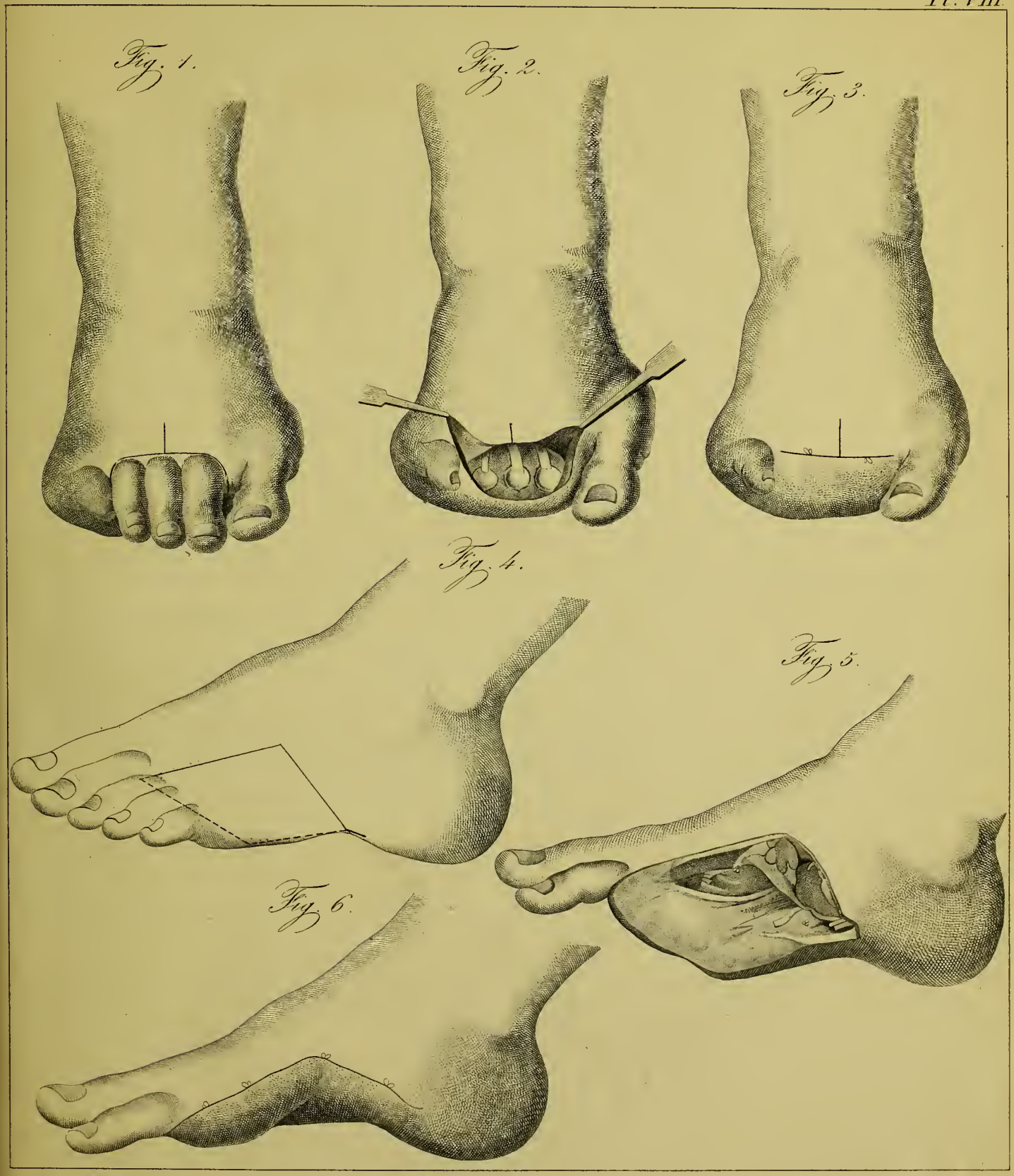

Gravée par M. Declermacker.

Lith. Royale Vve P. Degobert, Bruxelles.

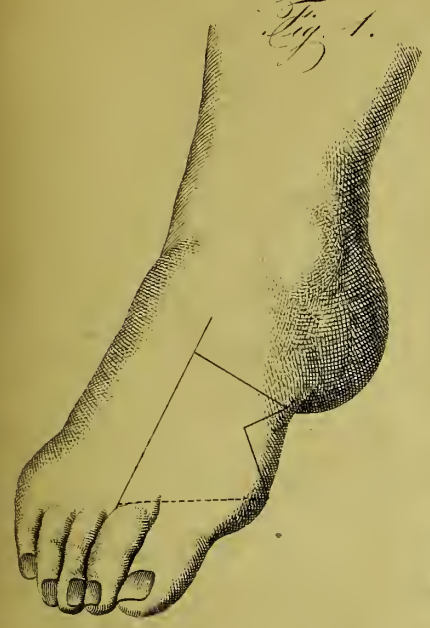

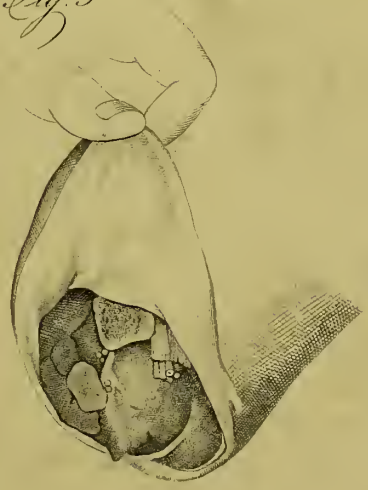



Gravée par M. Declevermacker. Lith. Royale Vve P. Degobert, Bruxelles. Desargeloose delt.

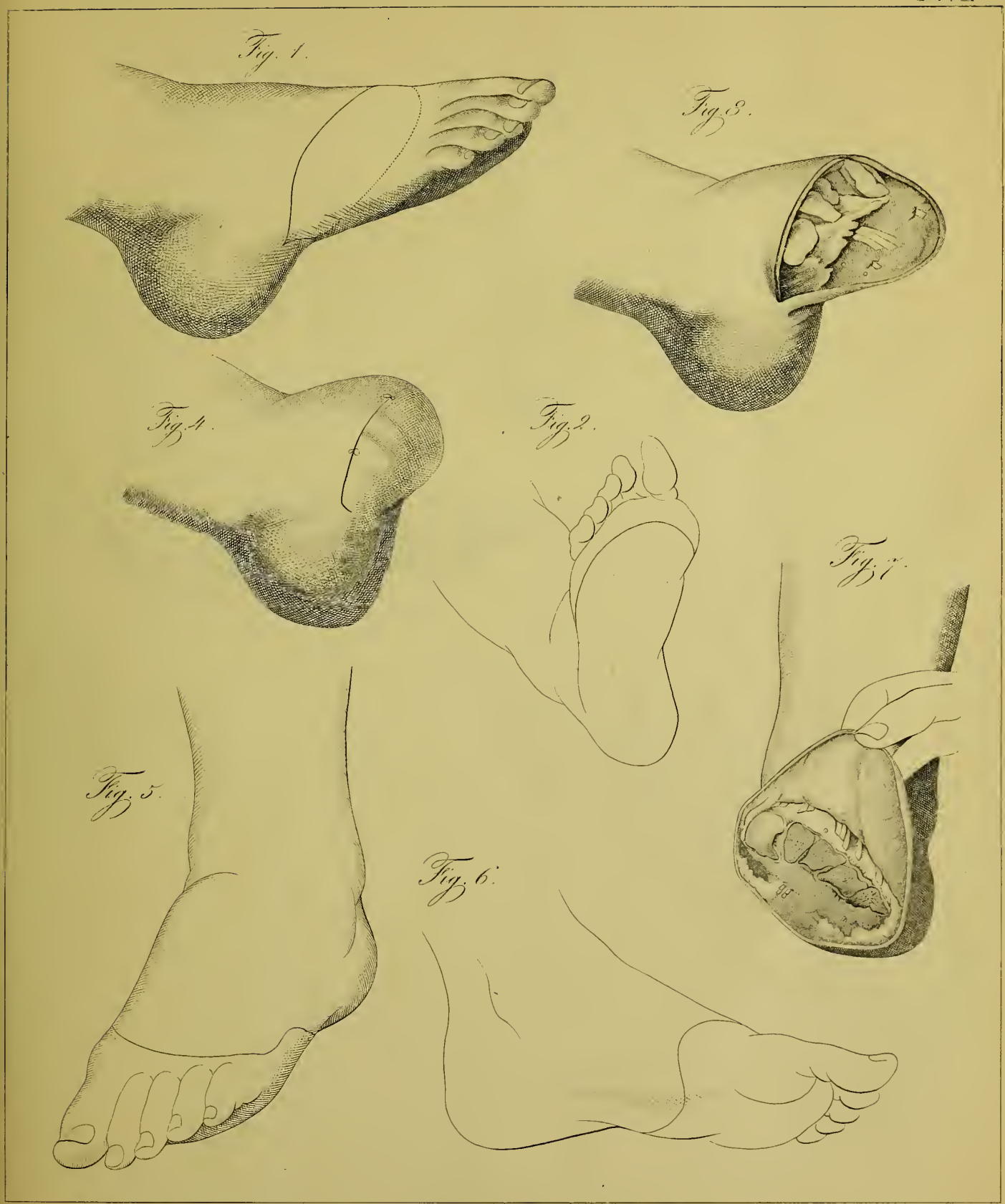

Gravée par M. Dedeermacker.

Desurgeloose delt.

Gravée par M. Dedeurmacker. Lith. Royale Vve P. Degobert, Bruxelles. Desargeloose delt.

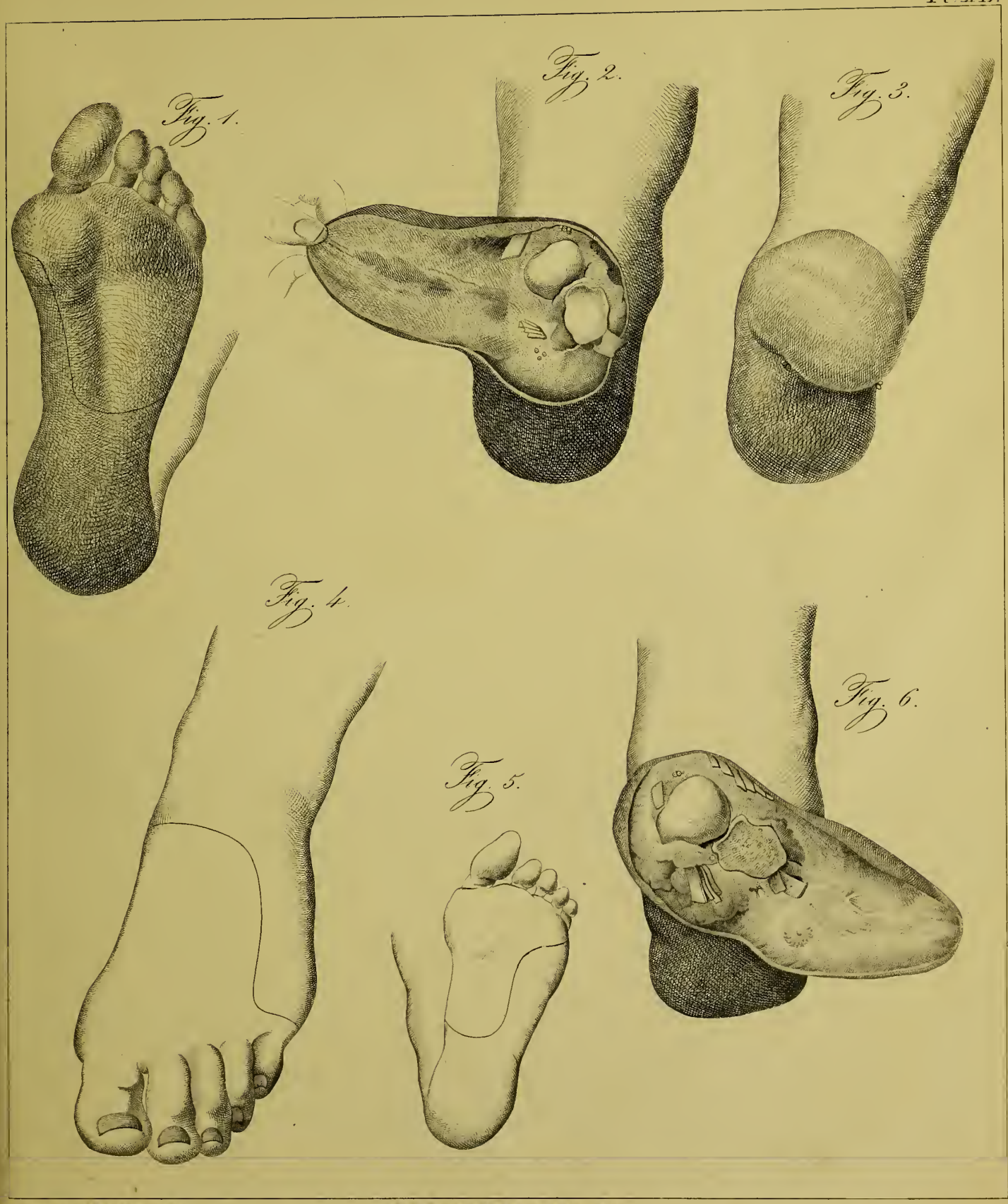

Gravée par M. Deckermacker.

Lith. Royale Vve P. Degobert, Bruxelles.

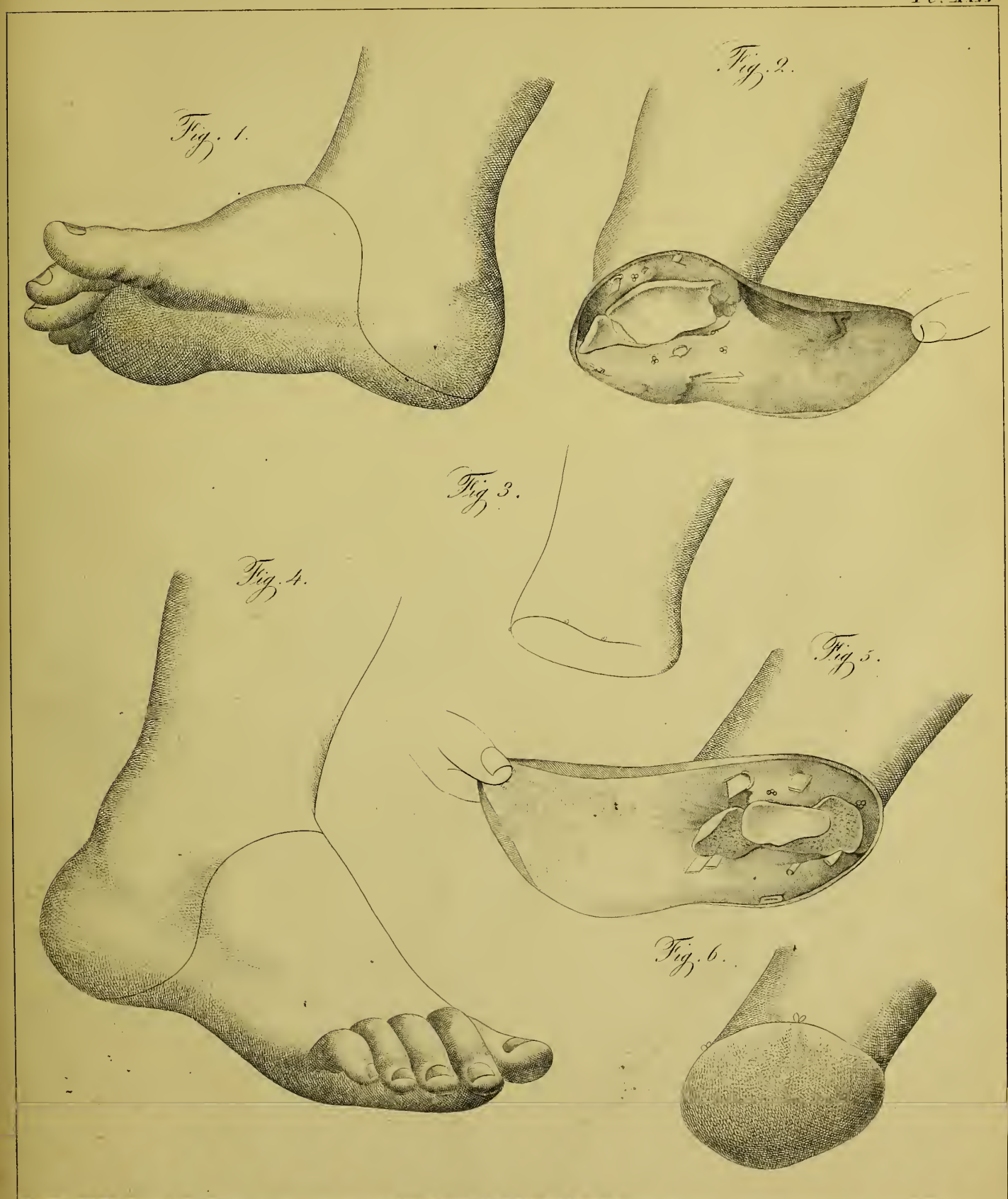

Gravée par M. Deckermacker.

Lith. Royale Vve P. Degobert, Bruxelles.

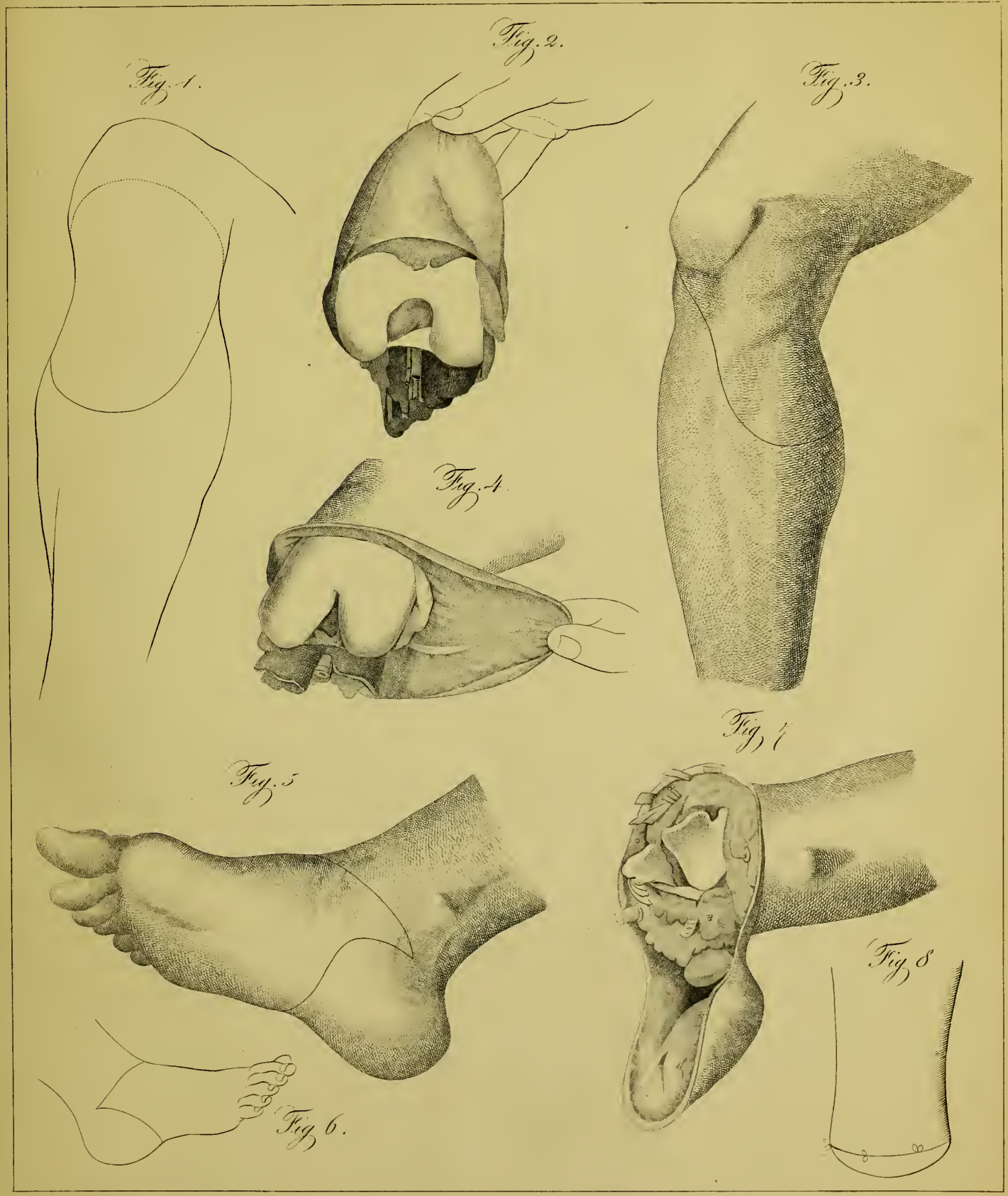

Gravée par M. Decleermacker.

Lith. Royale Ve P. Degobert, Bruxelles.

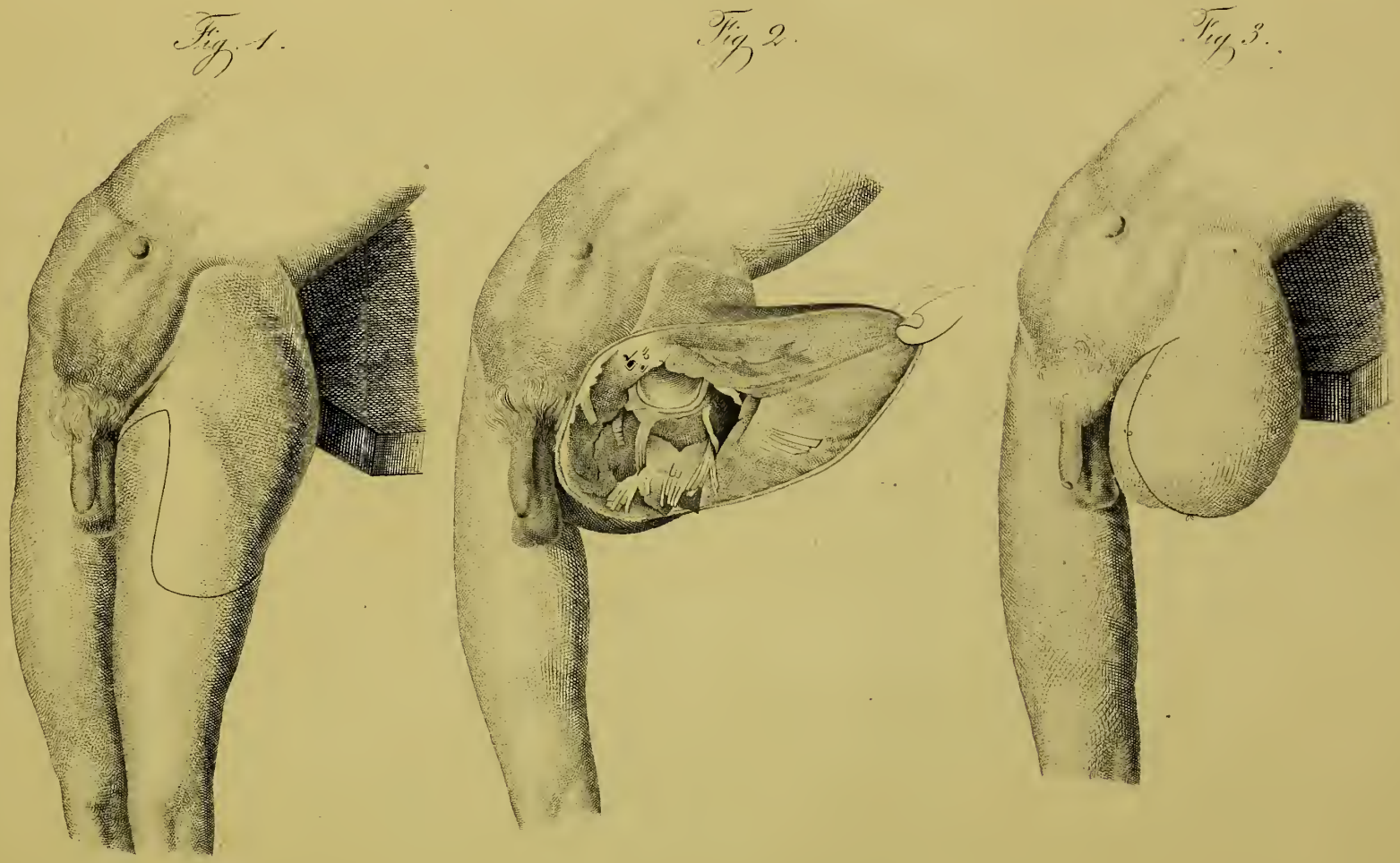

Gravée par M. Declermacker

Lith. Royale Ve P. Degobert, Bruxelles.

ERRATUM.

De la page 34 à la page 78, le titre courant : CONSIDÉRATIONS GÉNÉRALES SUR LES DIFFÉRENTES MÉTHODES D'AMPUTATION doit être remplacé par le suivant : NOUVEAUX MODES ET PROCÉDÉS POUR L'AMPUTATION DES MEMBRES.